На правах рукописи

ИВАЩЕНКО
Виктория Александровна

КЛИНИКО-ЭКСПЕРИМЕНТАЛЬНОЕ ОБОСНОВАНИЕ РЕГЕНЕРАТИВНОГО ПОТЕНЦИАЛА ПУЛЬПЫ ЗУБА ПРИ ЛЕЧЕНИИ КАРИЕСА ДЕНТИНА И ОСТРОГО ПУЛЬПИТА

14.01.14 – стоматология

АВТОРЕФЕРАТ
диссертации на соискание ученой степени
кандидата медицинских наук

Краснодар – 2019

Работа выполнена в федеральном государственном бюджетном образовательном учреждении высшего образования «Кубанский государственный медицинский университет» Министерства здравоохранения Российской Федерации (ФГБОУ ВО КубГМУ Минздрава России).

Научный руководитель: доктор медицинских наук, доцент
Адамчик Анатолий Анатольевич.

Официальные оппоненты:

Салеев Ринат Ахмедуллович, доктор медицинских наук, профессор, федеральное государственное бюджетное образовательное учреждение высшего образования «Казанский государственный медицинский университет» Министерства здравоохранения Российской Федерации, кафедра ортопедической стоматологии, профессор кафедры;

Лукина Галина Ильхамовна, доктор медицинских наук, доцент, федеральное государственное бюджетное образовательное учреждение высшего образования «Московский государственный медико-стоматологический университет имени А.И. Евдокимова» Министерства здравоохранения Российской Федерации, кафедра терапевтической стоматологии, профессор кафедры.

Ведущая организация:
федеральное государственное автономное образовательное учреждение высшего образования Первый Московский государственный медицинский университет имени И.С. Сеченова Министерства здравоохранения Российской Федерации (Сеченовский университет).

Защита состоится 19 февраля 2020 года в 13.00 час. на заседании диссертационного совета Д 208.038.02 на базе ФГБОУ ВО КубГМУ Минздрава России (350063, Краснодар, ул. Седина, 4, тел. (861) 2625018).

С диссертацией можно ознакомиться в библиотеке и официальном сайте (http://www.ksma.ru) ФГБОУ ВО КубГМУ Минздрава России.

Автореферат разослан « ____» _____ 20__ г.

Учёный секретарь
диссертационного совета Д 208.038.02
доктор медицинских наук,
доцент Лапина Наталья Викторовна

ОБЩАЯ ХАРАКТЕРИСТИКА РАБОТЫ

Актуальность исследования. Несмотря на широкое применение различных методов профилактики, разработанных с учетом статистических данных, во всем мире кариес является наиболее распространённым заболеванием и оказывает непосредственное влияние, главным образом, на качество жизни (Э.А. Базикян, Г.И. Лукина, 2017; А.Х. Балов, 2016; К.А. Бунатян, 2018; А.Н. Бондаренко, 2015; И.М. Макеева, 2009; И.М. Рабинович, 2012; H. Mona, 2019; M. Takahiko, 2019).

Осложнением кариозного процесса является пульпит, который, при отсутствии лечения, приводит к воспалению в тканях периодонта, с дальнейшим показанием к удалению зуба. Депульпированные зубы могут становиться очагами хронической инфекции и интоксикации, что приводит к заболеваниям внутренних органов. Депульпированный зуб считается активным или латентным очагом интоксикации и инфекции (Ю.А. Винниченко, 2018; Ф.Ю. Даурова, 2019; Л.И. Леус, 2002; Ю.М. Максимовский, 2004; А.В. Митронин, 2007; Т.Г. Робустова, 2007; В.Н. Царев, 2017; S. Hegde, 2017).

Развитие современных технологий и широкое внедрение в стоматологическую практику продуктов технического прогресса, понимание регенеративной способности пульпы зуба, значительно повысило лечение кариеса дентина и эффективность биологического метода лечения пульпита (О.Д. Байдик, 2015; Ю.А. Винниченко, 2018; А.А. Кулаков, 2017; Л.Р. Салева, А.Б. Абдрашитова, Р.А. Салеев, 2017; А.В. Севбитов, 2016; Z. Liang, 2018).

Основная стратегия биологического метода – остановить воспаление в пульпе зуба, защитить оставшиеся одонтобласты, дезинфицировать прилегающий дентин к пульпе зуба. Способность стимулировать дифференцировку стволовых клеток в одонтобластоподобные клетки, а не в фибробласты, имеет решающее значение для восстановления дентина (А.А. Кулаков, 2017; A.F. Fouad, 2017; C. Jeanneau, 2017; H. Mona, 2019).

Материалы и методы для сохранения витальности зуба должны обладать достаточной биосовместимостью и биологической активностью для стимулирования активности клеток пульпы зуба (Е.К. Кречина, 2018; Д.А. Николаев, 2017; A. Hacer, 2019; W.A. Khaled, 2019).

Степень разработанности темы исследования. Процент успеха биологического метода лечения пульпита варьируется от 60–80 %. Это связано с тем, что лечебные препараты не обладают значительной эффективностью, что делает методику консервативного лечения данной патологии скептической (Э.Н. Гатина, 2015; Е.Б. Кротова, 2017; А.В. Митронин, 2017; М.М. Нестерова, 2018; Г.Р. Рувинская, 2015; В.И. Самохина, 2016).

Исследования методик и материалов для лечения пульпы свидетельствуют о недостаточной достоверности данных об их терапевтической обоснованности. Оценка должна основываться на специфической способности терапевтических вмешательств, сигнализировать о восстановлении и дифференцировке одонтобластоподобных клеток, образующих матрицу в предентине, а не в неконтролируемом отложении твердых тканей в форме фибродентина или остеодентина – защитные матрицы атипичной рубцовой формы (Е.К. Кречина, 2019; H.F. Duncan, 2019; A. Najmeh, 2015; M. Torabinejad, 2018; D. Tziafas, 2015;)

Материал, используемый для прямого воздействия на пульпу, может влиять на жизнеспособность и заживление пульпы (T. Matsuo, 1996). Одним из первых материалов для применения – гидроксид кальция (ГК), который не обладает адгезией к дентину и растворяется со временем; что не может обеспечить эффективный долгосрочный барьер против проникновения бактерий (Р.М. Суфиярова, 2017; N. Arandi, 2017; C.F. Cox, 1996; K. Suhag, 2019).

По результатам клинико-экспериментальных исследований адгезивных систем при контакте с дентином установлено, что через нанометрические пространства в гибридном слое происходит диффузия мономеров, выявляется цитотоксичность компонентов адгезивных систем, компоненты адгезивных систем – мономеры, способны диффундировать через канальцы дентина и достигать пульпарного пространства, приводя к значительному увеличению цитотоксичности на пульпу зуба (А.М. Гималетдинова, Р.А. Салеев, 2016; Г.Т. Салеева, 2015; M. Collado-Gonzalez, 2017; K.L. Van Landuyt, 2015; J.M.F. da Silva, 2014).

Анализируя вышеуказанные данные, становится актуальным разработка и исследование новых материалов и методов, позволяющих улучшить и оптимизировать лечение глубокого кариеса и острого очагового пульпита (ООП) биологическим методом.

Цель исследования – повышение эффективности лечения глубокого кариеса и острого очагового пульпита путём совершенствования средств оптимизации регенеративного потенциала пульпы зуба на основе экспериментальных и клинических данных.

Задачи исследования:

1. Разработать рецептуру нового лечебного материала для лечения глубокого кариеса зубов и острого очагового пульпита, изучить основные свойства и обосновать показания к применению.
2. Оценить регенераторный потенциал пульпы зуба при использовании разработанной стоматологической лечебной прокладки (РСЛП) и силиката кальция, модифицированного светоотверждаемой смолой (СКМСС), на экспериментальной модели кариеса дентина.
3. Провести сравнительный морфометрический анализ эффективности разработанной стоматологической лечебной прокладки и силиката кальция, модифицированного светоотверждаемой смолой, при непосредственном покрытии пульпы зуба в экспериментальных условиях.
4. Дать оценку интенсивности репаративного дентиногенеза после витальной ампутации пульпы при пломбировании разработанной стоматологической лечебной прокладкой и силикатом кальция, модифицированным светоотверждаемой смолой, в эксперименте.
5. Оценить клиническую эффективность применения разработанной стоматологической лечебной прокладки и силиката кальция, модифицированного светоотверждаемой смолой, при лечении острого очагового пульпита.

Научная новизна исследования. Впервые:

1. Разработана «Стоматологическая прокладка для лечения глубокого кариеса зубов и острого очагового пульпита» (патент РФ на изобретение № 2678311 от 25.01.2019 г.).

2. Установлено, что использование РСЛП+ГК на экспериментальном остром очаговом (травматическом) пульпите, сопровождается активизацией пролиферации одонтобластов с образованием заместительного дентина в ранние сроки – 15–30 суток, а в поздние сроки после начала опыта (90 суток) – образованием хорошо развитой зоны заместительного дентина в области проекции сформированной полости и перфорационного отверстия.

3. Установлено, что высокую концентрацию в пульпе микро – и макрофагальных элементов при прямом покрытии пульпы РСЛП+ГК, следует рассматривать как защитный механизм репарации, направленный на резорбцию воспалительного инфильтрата в области перфорации пульпарной камеры, а развитая ультраструктура макрофагов пульпы свидетельствует о значительном функциональном напряжении клеток и активации процессов регенерации.

4. Проведена оценка экспрессии иммунореактивного материала в специализированных фибробластах, адвентициальных клетках и одонтобластах при использовании стоматологических материалов, стимулирующих дентиногенез. Показано, что, начиная с 15-х суток в препаратах с РСЛП-ГК визуализировались C-kit/SCF-R+ активные клетки в слое Вейля, а на 30-е сутки в слое новообразованного дентина при иммуногистохимическом (ИГХ) окрашивании антигенами Ki-67, CD56 и CD34 выявлена интенсивная положительная реакция.

5. Проведенный сравнительный анализ двух материалов в качестве лечебной прокладки – СКМСС и РСЛП. Анализ показал, что статистически значимое отличие ($p = 0,038$) выявлено только для срока «через 30 дней», подтверждающее большую эффективность лечения пациентов в группе РСЛП (91,0 %) по сравнению с лечением пациентов в группе СКМСС (74,0 %). Для остальных сроков наблюдения $p > 0,05$.

Теоретическая и практическая значимость работы. Углубление знаний о развитии воспалительного процесса в пульпе зуба, о лекарственных препаратах, применяемых для биологического метода лечения пульпита и их противомикробной эффективности.

Установлено, что при применении РСЛП наблюдается купирование воспалительного процесса в пульпе зуба на 30 сутки от начала эксперимента. В экспериментальных условиях была доказана эффективность применения РСЛП при лечении острого очагового пульпита.

В клинико-экспериментальных условиях была доказана эффективность применения РСЛП при лечении острого очагового пульпита.

В ходе проведенного экспериментального исследования была определена специфичность состояния надпульпарных слоев дентина при кариесе дентина и смоделированном остром пульпите.

Практическая значимость работы заключается в разработке новой стоматологической лечебной прокладки для лечения глубокого кариеса и острого очагового пульпита биологическим методом.

Методология и методы исследования. Диссертация выполнена в соответствии с принципами и правилами доказательной медицины. В исследование входила проводимая экспериментальная часть на подопытных животных с формированием основной и группы контроля, со смоделированными патологическими состояниями, встречающимися в практике врача-стоматолога. Исходя из структуры диссертационной работы, проводился сбор и описание научного эксперимента, где применялись лабораторные, гистологические, клинические и статистические виды исследования.

Основные научные положения диссертации, выносимые на защиту:

1. Заявленная РСЛП для лечения острого очагового пульпита обладает высокими антибактериальными и репаративными свойствами.
2. При глубоком кариесе, в эксперименте, морфофункциональная перестройка тканевых компонентов надпульпарных слоев дентина и пульпы, под влиянием РСЛП+ГК оказывает стимулирующее действие на образование репаративного дентина и способствует функциональному восстановлению зуба в целом.
3. При использование РСЛП+ГК на модели экспериментального острого очагового (травматического) пульпита проявляется выраженная концентрация в пульпе микро- и макрофагальных элементов, которая может расцениваться как защитный механизм репарации, направленный на ликвидацию воспалительного инфильтрата в области перфорации пульпарной камеры, развитая ультраструктура макрофагов пульпы свидетельствует о значительном функциональном напряжении клеток и активации процессов регенерации.
4. Применение РСЛП+ГК после витальной ампутации коронковой пульпы к 90-м суткам опыта, приводит к образованию биологического барьера из организованного вторичного дентина и клеточного цемента, наличие дифференцированных паттерн клеток, прогениторных клеток в тканях пульпы, которые являются важным компонентом репаративной регенерации пульпы.
5. Клиническое применения РСЛП+ГК при ООП позволяет предупредить возникновение осложнений в сравнении с СКМСС на 23,7 %.

Степень достоверности и апробация результатов исследования. Достоверность полученных в ходе проводимых исследований результатов аргументирована исследуемыми материалами с использованием отвечающих цели и поставленным задачам актуальных методов исследования.

Положения проведенного диссертационного исследования доложены и обсуждены на конференциях: международная научно-практическая конференция «Наука, образование, общество» (г. Тамбов 31.03.2018), Всероссийская научно-практическая конференция с международным участием «Современные аспекты комплексной стоматологической реабилитации пациентов с дефектами челюстно-лицевой области» (г. Краснодар 16–17.05.2019), Международная научно-практическая конференция «Актуальные вопросы пародонтологии и реконструктивной хирургии полости рта: проблемы, достижения, инновации» (г. Краснодар 08–09.11.2019).

Внедрение результатов исследований. Основные результаты научного исследования апробированы и внедряются в практику стоматологических лечебно-профилактических учреждений: «Стоматологическая поликлиника ФГБОУ ВО КубГМУ Минздрава России» (г. Краснодар), ГБУЗ «Краевая клиническая стоматологическая поликлиника» (г. Краснодар), МБУЗ «Стоматологическая поликлиника № 3» (г. Краснодар), ООО «НМЦ Ваш Доктор» (г. Краснодар), ГАУЗ Республики Мордовия «МРСП», ООО «Шеннон» (г. Москва), СК «Дантист» (Брянская обл., г. Новозыбков). Научные положения диссертации используются в проведении лекций и практических занятиях на кафедрах стоматологического профиля ФГБОУ ВО КубГМУ Минздрава России.

Публикации. По теме диссертации было опубликовано 10 работ, в том числе 7 – в журналах, включенных в Перечень рецензируемых научных изданий или входящих в международные реферативные базы данных и системы цитирования, рекомендованных ВАК при Минобрнауки России для опубликования основных научных результатов диссертаций на соискание ученой степени кандидата наук, на соискание ученой степени доктора наук, и издания, приравненные к ним, из них 2 статьи в изданиях Scopus и 1 патент РФ.

Личный вклад автора в исследование. По теме квалификационной работы диссертантом проведён патентно-информационный поиск по теме научного исследования, обзор литературных источников отечественных и зарубежных авторов, выполнение экспериментального, лабораторного и клинического этапа диссертации, заполнение и ведение стоматологической документации пациентов. Экспериментальное исследование проводилось на 60 белых лабораторных крысах, 18 баранах с целью гистологического исследования эффективности исследуемых материалов. Лабораторная часть исследования проводилась с целью определения противомикробной эффективности РСЛП и исследуемых препаратов. Автор проводил набор, обследование, диагностику и лечение 106 пациентов с использованием заявленных материалов. Полученные в ходе клинико-экспериментальной работы результаты диссертант обрабатывал, обобщал, анализировал, представлял в ведущих научных журналах. Автором самостоятельно написан текст автореферата, всех глав диссертации, сформулированы научные положения, выводы, рекомендации для практического применения, подготовлен доклад для апробации и защиты. Диссертантом разработан и предложен состав стоматологической лечебной прокладки для лечения глубокого кариеса и острого очагового пульпита, получен 1 патент.

Объем и структура диссертации. Диссертация изложена на 193 страницах и включает в себя разделы: введение, обзор литературы, материалы и методы исследования, результаты исследования, заключение, выводы, клинические рекомендации, списки сокращений и литературы, а также приложения. В структуру диссертации включены 25 таблиц, 64 рисунка, 255 литературных источников, из которых отечественных – 199, иностранных – 56.

МАТЕРИАЛЫ И МЕТОДЫ ИССЛЕДОВАНИЯ

Для осуществления заявленных целей и задач выполнялся экспериментальный, лабораторный и клинический этапы исследования.

Материалы и методы изучения токсичности материалов. Экспериментальная часть исследования реализовалась согласно принципам подобающей лабораторной практике в РФ (ГОСТ 3 51000.3-96 и ГОСТ Р 53434-2009), требованиям гуманного обращения с животными (Report of the AVMA Panel on Euthanasia JAVMA, 2001). Эксперименты разрешены этическим комитетом ФГБОУ ВО КубГМУ Минздрава России № 51 от 23.05.2017 г.

Для определения степени токсичности, раздражающих свойств, противовоспалительной, восстанавливающей способности, лечебной эффективности РСЛП проводились исследования на экспериментальных животных – 20 белых лабораторных крысах, на территории вивария ФГБОУ ВО КубГМУ Минздрава России.

Определение острой токсичности местно-раздражающего действия на неповрежденную кожу, использовали пасту РСЛП в опытах на 20 белых лабораторных крысах, которые были разделены на 2 группы – контрольную и основную (по 10 животных в каждой группе) возрастом 5 месяцев, самцы. В контрольной группе использовали вазелиновое масло. В опытной основной группе применяли пасту РСЛП из расчета 250 мг/кг массы животного. Эти же животные участвовали в экспериментах по определению хронической токсичности при введении созданных материалов в желудок.

В течение 14 дней, через день, на подготовленные кожные покровы животного наносили РСЛП в установленных дозах в группе № 1 и в группе контроля № 2 – вазелиновое масло. Контроль за реакцией кожного покрова в группах исследования производили ежедневно с регистрацией полученных данных.

Реакцию кожи в виде эритемы, в месте нанесения веществ, оценивали по бальной системе. С использованием колориметрической линейки С.И. Суворова определяли визуально выраженность эритематозных проявлений.

Для определения острой и хронической токсичности РСЛП в различных концентрациях вводили в желудок лабораторным животным – белым крысам, возрастом 5 месяцев, самцам, массой тела 320–350 г. Животных разделили на две группы: 1 – основная опытная (10 особей), где использовали РСЛП, 2 – контрольная (10 особей), где использовали высокоочищенную воду.

Материалы и методы биохимических исследований. Исследования биохимических показателей крови изучаемых экспериментальных животных выполнялись на биохимическом авто-

матическом анализаторе CA-180 (Furuno Electric Co. Япония). Изучали: активность щелочной фосфатазы, общий белок, аланинтрансаминазы, аспартаттрансаминазы, суммарную протеолитическую активность. Гематологические исследования проводились на автоматическом гематологическом анализаторе Mythic-18 (Orphee, Швейцария).

Материалы и методы микробиологической части исследования. Антибактериальные свойства РСЛП, СКМСС («TheraCal LC») и ГК были произведены in vitro на базе ГБУЗ «Специализированной клинической детской инфекционной больницы» Министерства здравоохранения Краснодарского края г. Краснодар. Была произведена сравнительная оценка антимикробной эффективности РСЛП и препаратов сравнения: «TheraCal LC» (Bisco, силикат кальция, модифицированный светоотверждаемой смолой) и ГК («Кальсепт» (Омега Дент) материал стоматологический на основе гидроокиси кальция) в отношении к музейными штаммами микроорганизмов, высеивающихся со дна кариозной полости: Streptococcus mutans ATCC@35668, Enterococcus faecalis ATCC@29212, Candida Albicans ATCC@2091 и смешанной микрофлоры, взятой при некрэктомии кариозной полости при ООП у пациентов.

Для осуществления контроля и оценки чувствительности бактерий применяли диффузионный метод с применением агар Мюллера-Хинтона (МХА), производства «Лабораториос КОНДА.С.А.» Испания, без применения дополнительных добавок. Так же в исследовании использовался 1,2–1,5 мясопептонный агар.

В течение 24 часов выращивали тест -культуры на сахарном мясопептонном бульоне, далее осуществляли посев в чашке Петри на агар Мюллера-Хинтона. Тест-культура была представлена музейными штаммами микроорганизмов Streptococcus mutans ATCC@35668, Enterococcus faecalis ATCC@29212, Candida Albicans ATCC@2091 и смешанной микрофлоры, взятой при некрэктомии кариозной полости при ООП у пациентов. Материалы для исследования вносили в вышеописанную среду чашки Петри, предварительно разделив на три части, бактериальной петлей 2 мм. После произведенных манипуляций, чашки Петри с культурами помещали в термостат «ТС-80м-2» при соблюдении температурного режима 37,0 ± 1,0 °С на сутки. Эффективность исследуемых образцов оценивали измерением диаметра (мм) задержки роста бактерий через 24 часа.

Материал и методы экспериментальной части исследования на модели острого очагового пульпита с применением РСЛП. Экспериментальное исследование было выполнено на 40 шт. белых лабораторных крысах. Полости на жевательных поверхностях моляров формировали шаровидными борами. Вскрывалась полость зуба и производилось обнажение поверхности пульпы. Затем лабораторных животных в течение суток оставляли с незапломбированными полостями с целью обсеменения микрофлорой полости рта пульпы и дентина сформированной полости. Спустя сутки экспериментально сформированные поражения поверхностного слоя пульпы покрывались РСЛП и препаратами сравнения: «Кальсепт» (Омега Дент), «Biodentine» (Septodont) и «TheraCal LC» (Bisco). Дефекты пломбировались стеклоиономерным цементом (СИЦ).

Животных выводили из эксперимента на 3, 7 и 30 сутки. Зубы экспериментальных животных фиксировались в 10 % нейтральном растворе формалина, подвергались декальцинированию 3-е суток в 10-% растворе «Трилона-Б», затем заливали в гистологическую среду «Гистомикс» с использованием станции парафиновой заливки TISSUE-tekTEC5. Срезы толщиной 5–15 мкм получали на ротационный микротом Accu-Cut@SRMtm200. Для просмотра гистосрезов в микроскопе Nikon Eclipse окрашивали гематоксилином и эозином по Ван-Гизону.

Материалы и методы экспериментальной части исследования в оценке регенераторного потенциала пульпы зуба на моделях глубокого кариеса и ООП с применением РСЛП и СКМСС.

Экспериментальная модель кариеса дентина проводилась на 6 половозрелых баранах. Изучали состояние минерального компонента, микротвердость и строение дентина и пульпы нижних резцов (зацепов) при пломбировании сформированных глубоких полостей РСЛП и СКМСС. Под рометаровым наркозом производили формирование полости, сформированные полости оставляли незапломбированными в течение суток, затем производили их антисептическую обработку, далее на дно вносили исследуемые материалы и пломбировали СИЦ. Животных разделяли на две группы: 1 – РСЛП вносили на 3 дня с последующей заменой на ГК (14 зубов), 2 – СКМСС (14 зубов).

Анализу микротвердости и коэффициент Ca/P, проводили по методу рентгеноспектрального анализа на электронном микроанализаторе STEREOSCAN-300 «PERIOLINK SISTEM». Микротвердость дентина определяли на отечественном приборе ПМТ-3. Морфологическое изучение ткани зубов проводили в световом и электронном микроскопах.

Экспериментальная модель острого очагового (травматического) пульпита смоделирована на 6 половозрелых баранах в возрасте 3,5–4 лет со средней массой тела от 30 до 35 кг.

Под рометаровым наркозом производили формирование полости, при помощи зонда, формировали модель экспериментального травматического пульпита методом прокалывания в области наиболее просвечивающегося рога пульпы в области дна сформированной полости. Сформированные полости оставляли незапломбированными в течение суток, затем производили их антисептическую обработку, далее на дно вносили исследуемые материалы в виде прямого покрытия вскрытой пульпы: 1 – РСЛП вносили на 3 дня с последующей заменой на ГК (РЛСП+ГК) (16 зубов), 2 группа – СКМСС (16 зубов) с последующей пломбировкой СИЦ.

Через 15, 30 и 90 суток зубы удаляли вместе с окружающей их лункой и фиксировали в 10 % растворе нейтрального формалина. Декальцинацию проводили в 25 % растворе трилона Б. Материал заливали в целлоидин, гистологические срезы окрашивали гематоксилином и эозином и по Массону. Оценку качественных изменений гистологических срезов изучали на микроскопе OLYMPUS-1200.

Экспериментальная модель острого пульпита с витальной ампутацией проводилась на 48 зубах у 6 баранов. Экспериментальный материал разделили на две группы по 24 зуба в каждой. На устья корневых каналов зубов первой группы накладывали РСЛП на три дня с последующей заменой на ГК, n = 24. Во второй – СКМСС, n = 24. В обеих группах дефект твердых тканей пломбировали СИЦ. Продолжительность наблюдения от начала эксперимента составила 15, 30 и 90 суток.

Полученные срезы окрашивали гематоксилином – эозином по Массону. Для регистрации и подсчета резидентных (прогениторных) клеток гемопоэтического (C-kit/SCF-R), мезенхимного (фибробластический дифферон клеток) и нейроэктодермального происхождения (преодонтобласты, нейроэндокринные клетки) проведена серия иммуногистохимических реакций с использованием антител. Применяли моноклональные мышиные антитела к виментину (V9) (CELLMARQUE, США, 1 : 100 – 1 : 500); моноклональные мышиные антитела к CD56 (QBEnd/10) (CELLMARQUE, США, 1 : 50 – 1 : 200); кроличьи моноклональные антитела к CD34 (БиоВитрум, Россия, 1 : 50); кроличьи моноклональные антитела эпителиальному мембранному антигену (EMA+) (CELLMARQUE, США, 1 : 50 – 1 : 200); моноклональные кроличьи антитела к CD117/C- kit (Spring Bio Science, США); моноклональные мышиные антитела к Actin-Smooth Muscle (a-SMA) (SpringBioScience, США).

Интенсивность экспрессии в клетках пульпы зубов оценивали в баллах по интенсивности окрашивания. Морфометрические исследования проводили с использованием программы ВидеоТест – Мастер Морфология 4.0 для Windows (Россия).

Материалы и методы клинической части исследования. Клинические исследования выполнялись в период 2016–2019 гг. на базе кафедры терапевтической стоматологии и стоматологической поликлиники ФГБОУ ВО КубГМУ Минздрава России. В рамках клинического исследования было вылечено 106 зубов (106 пациентов: 32 мужчины и 74 женщины) с диагнозом – острый очаговый пульпит, без соматических заболеваний. Пациенты были разделены на две группы исследования: 1 группа – применяли прокладку из РСЛП сроком на 3 дня с последующей ее заменой на ГК («Кальсепт»), 2 группа – применяли прокладку из СКМСС («TheraCal LC») (56 и 50 человек в группе соответственно).

Методы статистической обработки данных. Описательная статистика, методы сравнения гипотез, дисперсионный анализ. Применялись программа Excel, с надстройками «Пакет анализа» и AtteStat, программа Statistica v.10. Онлайн калькулятор http://medstatistic.ru/calculators/calchit.html.

РЕЗУЛЬТАТЫ СОБСТВЕННЫХ ИССЛЕДОВАНИЙ

В диссертационной работе нами решалась задача разработки нового средства, для повышения эффективности лечения глубокого кариеса ООП.

В ходе выполнения диссертационного исследования на основе лабораторных, токсико-гигиенических и экспериментальных исследований нами разработан оригинальный состав пасты для лечения глубокого кариеса и острого очагового пульпита, патент РФ на изобретение № 2678311 от 25.01.2019. РСЛП содержит следующие компоненты при соотношении масс %: анестезин 10, ципрофлоксацин 30, миноциклин 30, раствор метрогила – остальное. По результатам микробиологического исследования РСЛП в сравнении с материалом «TheraCal LC» и ГК, показала статистически значимую эффективность антисептического действия по отношению к Streptococcus mutans ATCC@35668 (рисунок 1), Enterococcus faecalis ATCC@29212 (рисунок 2), Candida Albicans ATCC@2091 (рисунок 3) и смешанной микрофлоры, взятой при некрэктомии кариозной полости (рисунок 4).

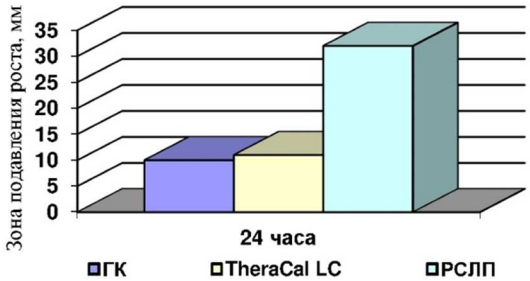

Рисунок 1 – Средний диаметр зон задержки роста микроорганизмов (мм) по отношению к Streptococcus mutans штамм ATCC@35668

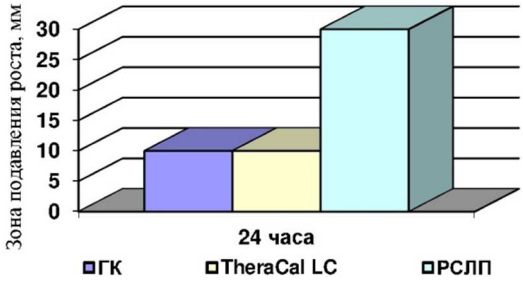

Рисунок 2 – Средний диаметр зон задержки роста микроорганизмов (мм) по отношению к Enterococcus faecalis штамм ATCC@29212

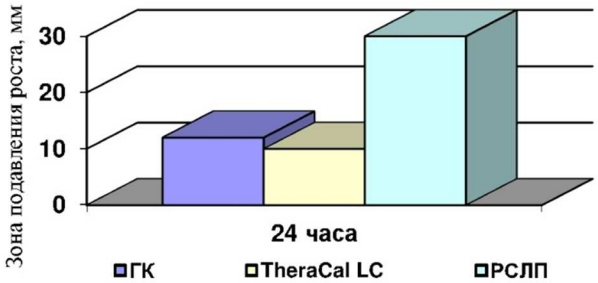

Рисунок 3 – Средний диаметр зон задержки роста микроорганизмов (мм) по отношению к Candida Albicans штамм ATCC@2091

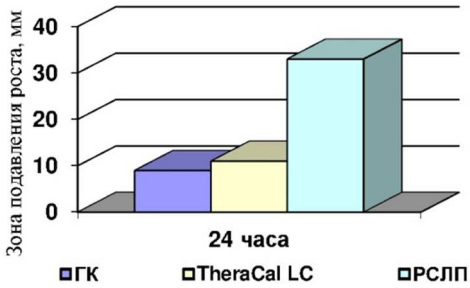

Рисунок 4 – Средний диаметр зон задержки роста микроорганизмов (мм) по отношению к смешанной микрофлоре со дна кариозной полости

Результаты токсикологического исследования РСЛП для лечения глубокого кариеса и ООП в эксперименте на животных показали отсутствие токсического эффекта при определении острой и хронической токсичности местно-раздражающего действия на неповрежденную кожу лабораторных белых крыс.

При изучении острой токсичности РСЛП при введении в желудок белым лабораторным крысам клинической картины отравления и гибели животных не наблюдалось, а $ЛД_{50}$ пасты РСЛП составляет более 6000 мг/кг.

Результаты исследования хронической токсичности РСЛП оценивали при введении в желудок животных. Анализ токсичности исследовали по результатам макроскопических и микроскопических изменениях внутренних органов, изучения массы животных в период проведённого эксперимента, массе слюнных желез, морфологическое изучение периферической крови. При макроскопическом анализе, внутренних органов экспериментальных животных, изменений у животных опытной и контрольной групп не выявлено.

Достоверные различия в изучаемых показателях экспериментальных животных опытной и контрольной групп при изучении данных показателях отсутствовали (таблица 1, 2).

Гистоморфологический анализ паренхиматозных органов не показали наличия токсического действия РСЛП на организм экспериментального животного, что подтверждено результатами исследования прироста массы животных, относительной массы слюнных желез, морфологическими и биохимическими данными периферической крови.

Таблица 1 – Показатели макроскопических, микроскопических и гематологических изменений (M ± m)

Показатель	Группы экспериментальных животных	
	Контрольная (n = 10)	Опытная (РСЛП) (n = 10)
Прирост массы животного (г)	162,5 ± 11,7	168,8 ± 8,7
Масса околоушных слюнных желез (%) к общей массе	0,143 ± 0,005	162,5 ± 11,7
Масса подчелюстных слюнных желез (%) к общей массе	0,164 ± 0,009	0,162 ± 0,005
Масса подъязычных слюнных желез (%) к общей массе	0,043 ± 0,007	0,039 ± 0,003
Содержание гемоглобина (усл. ед.)	14,5 ± 0,6	16,50 ± 0,46
Количество лейкоцитов (×103/мл)	12,6 ± 3,2	13,7 ± 2,5
Количество эритроцитов (×106/мл)	6,45 ± 0,82	7,36 ± 0,67

Таблица 2 – Показатели биохимических изменений (M ± m)

Показатель	Группы экспериментальных животных	
	Контрольная (n = 10)	Опытная (РСЛП) (n = 10)
Содержание белка (г/л)	67,0 ± 2,6	61,0 ± 4,2
Суммарная протеолитическая активность (ед. акт.)	0,118 ± 0,006	0,126 ± 0,008
Аланинтрансаминаза (ед. акт.)	19,20 ± 0,52	17,40 ± 0,62
Аспартаттрансаминаза (ед. акт.)	24,10 ± 0,72	24,20 ± 0,48
Щелочная фосфатаза (ед. акт.)	522 ± 34	526 ± 42

Таким образом, согласно «Классификации опасности веществ по степени воздействия на организм», которая входит в ГОСТ 12.1.007-76, РСЛП при введении в желудок относится к 4 классу малоопасных веществ.

Результат морфологических и структурных изменений в пульпе зуба на экспериментальной модели ООП. При гистологическом исследовании микропрепаратов, полученных через 3 дня после начала эксперимента наблюдали следующую картину: РСЛП – полиморфноклеточная инфильтрация со скоплением нейтрофильных лейкоцитов (рисунок 5), «Кальсепт» – диффузный полиморфноклеточный инфильтрат со скоплением большого количества нейтрофильных лейкоцитов (рисунок 6), «Biodentine» – диффузный полиморфноклеточный инфильтрат со скоплением нейтрофильных лейкоцитов (рисунок 7), «TheraCal LC» – воспалительная инфильтрация со скоплением большого количества нейтрофильных лейкоцитов (рисунок 8).

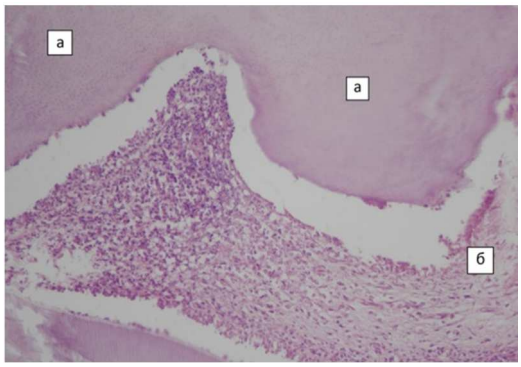

Рисунок 5 – Микропрепарат. Экспериментальный пульпит. РСЛП на 3 день: скопление нейтрофильных лейкоцитов – (а); дентин – (б). Окраска гематоксилином и эозином. Об.20. Ок.10

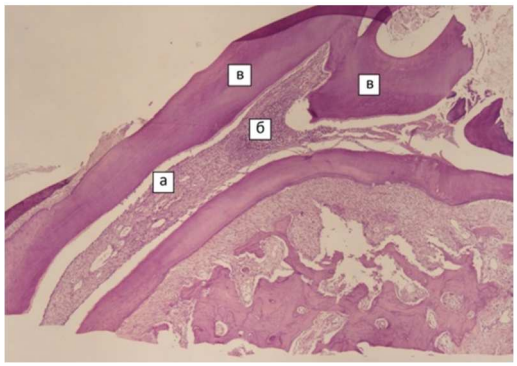

Рисунок 6 – Микропрепарат. Экспериментальный пульпит. «Кальсепт» на 3 день: диффузный полиморфноклеточный инфильтрат – (а); нейтрофильные лейкоциты – (б); дентин – (в). Окраска гематоксилином и эозином. Об.20. Ок.10

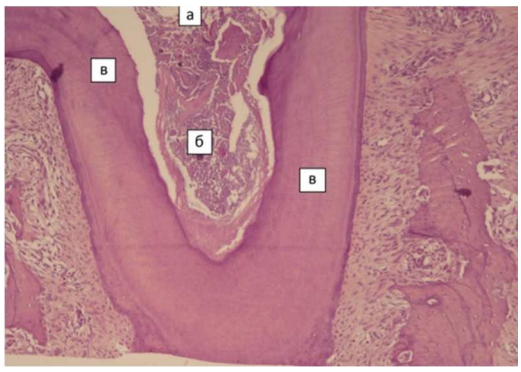

Рисунок 7 – Микропрепарат. Экспериментальный пульпит. «Biodentine» на 3 день: диффузный полиморфноклеточный инфильтрат – (а); нейтрофильные лейкоциты – (б); дентин – (в). Окраска гематоксилином и эозином. Об.20. Ок.10

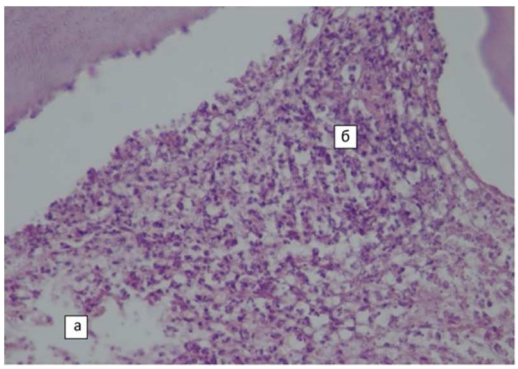

Рисунок 8 – Микропрепарат. Экспериментальный пульпит. «TheraCal LC» на 3 день: диффузный полиморфноклеточный инфильтрат – (а); нейтрофильные лейкоциты – (б). Окраска гематоксилином и эозином. Об.20. Ок.10

В исследуемых микропрепаратах выявлен ряд признаков, указывающих на развитие воспалительного процесса, а именно острой его фазы, которая выражается в виде инфильтрации ткани пульпы зуба нейтрофильными клетками, макрофагами, лимфоцитами и плазматическими клетками. Через 3 дня от начала эксперимента выявить эффективность какого-либо из исследуемых материалов по гистологическим признакам не удалось, ввиду схожей гистологической картины.

При гистологическом исследовании микропрепаратов на 7 день от начала эксперимента наблюдается: РСЛП – умеренная инфильтрация лимфоцитами и плазматическими клетками, ангиогенезом и фиброзом в ткани пульпы (рисунок 9), «Кальсепт» – отек, необильный воспалительный инфильтрат содержащий лимфоциты, макрофаги, небольшое количество нейтрофильных лейкоцитов (рисунок 10), «Biodentine» – скопление нейтрофильных лейкоцитов (рисунок 11), «TheraCal LC» – наблюдается: воспалительная инфильтрация со скоплением нейтрофильных лейкоцитов (рисунок 12).

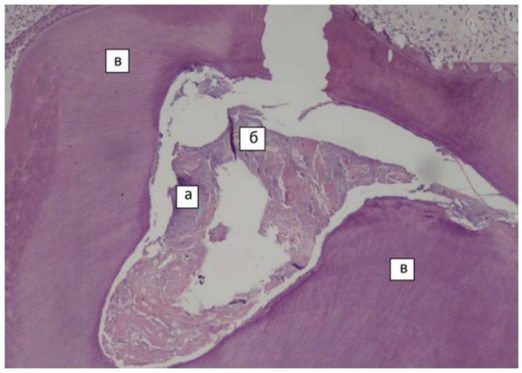

Рисунок 9 – Микропрепарат. Экспериментальный пульпит. РСЛП на 7 день: лимфоциты – (а); фиброз – (б); дентин – (в). Окраска гематоксилином и эозином. Об.20. Ок.10

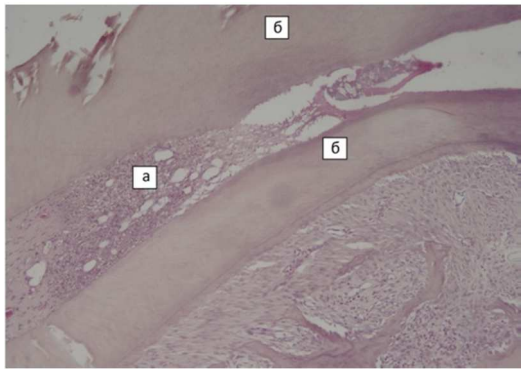

Рисунок 10 – Микропрепарат. Экспериментальный пульпит. «Кальсепт» на 7 день: скопление нейтрофильных лейкоцитов – (а); дентин – (б). Окраска гематоксилином и эозином. Об.20. Ок.10

Гистологические признаки на 7 день эксперимента указывают на стабилизацию процесса воспаления в ткани пульпы зуба. Острые серозно-экссудативные реакции пульпы стихают, но сохраняется выраженный отек. Вследствие отека ткань пульпы разрыхлена, количество клеточных элементов уменьшено.

При гистологическом исследовании после 30 дней наблюдения наблюдается: РСЛП – рыхлая соединительная ткань, снижение количества нейтрофилов в зоне поражения (рисунок 13), «Кальсепт» – в тканях пульпы зуба наблюдается: воспалительная инфильтрация,

нейтрофильные элементы (рисунок 14), «Biodentine» – в тканях пульпы зуба наблюдается: соединительная ткань, снижение количества нейтрофилов в зоне поражения (рисунок 15), «TheraCal LC» – в тканях пульпы зуба наблюдается: соединительная ткань, снижение количества нейтрофилов в зоне поражения (рисунок 16).

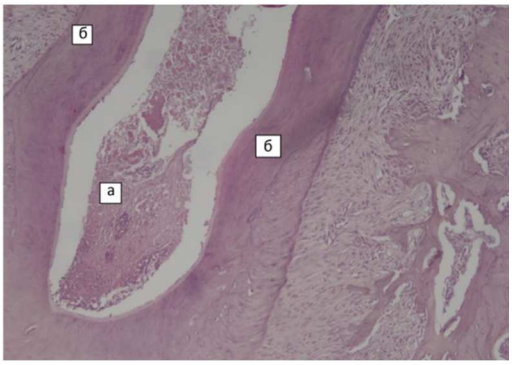

Рисунок 11 – Микропрепарат. Экспериментальный пульпит. «Biodentine» на 7 день: скопление нейтрофильных лейкоцитов – (а); дентин – (б). Окраска гематоксилином и эозином. Об.20. Ок.10

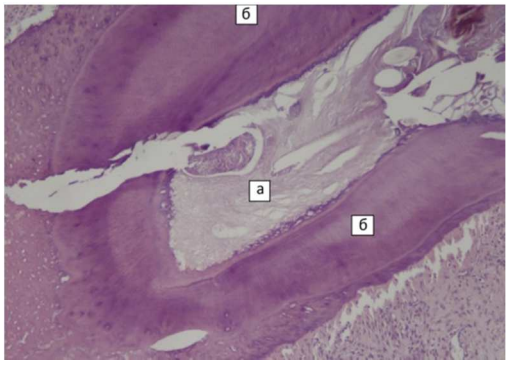

Рисунок 12 – Микропрепарат. Экспериментальный пульпит. «TheraCal LC» на 7 день: скопление нейтрофильных лейкоцитов – (а); дентин – (б). Окраска гематоксилином и эозином. Об.20. Ок.10

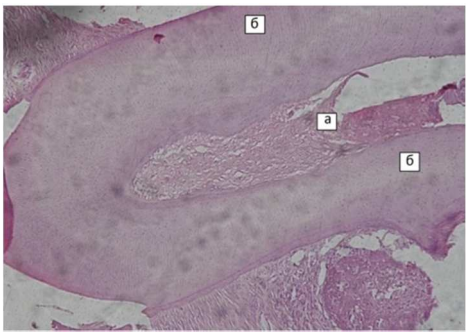

Рисунок 13 – Микропрепарат. Экспериментальный пульпит. РСЛП на 30 день: рыхлая соединительная ткань – (а); дентин – (б). Окраска гематоксилином и эозином. Об.20. Ок.10

Рисунок 14 – Микропрепарат. Экспериментальный пульпит. «Кальсепт» на 30 день: нейтрофильные элементы – (а); дентин – (б). Окраска гематоксилином и эозином. Об.20. Ок.10

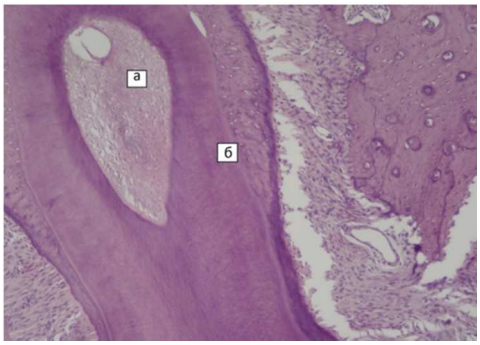

Рисунок 15 – Микропрепарат. Экспериментальный пульпит. «Biodentine» на 30 день: соединительная ткань – (а); дентин – (б). Окраска гематоксилином и эозином. Об.20. Ок.10

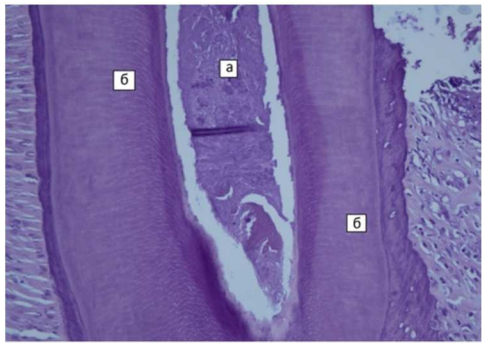

Рисунок 16 – Микропрепарат. Экспериментальный пульпит. «TheraCal LC» на 30 день: соединительная ткань – (а); дентин – (б). Окраска гематоксилином и эозином. Об.20. Ок.10

На тридцатые сутки эксперимента была выявлена активизация реактивных и восстановительных процессов в ткани пульпы зуба и сохранение ее жизнеспособности под воздействием РСЛП и материалов – «Biodentine» и «TheraCal LC». Эти данные выражались в увеличении

уровня обменных процессов и активизации клеточных элементов в ткани пульпы зуба на гистологических микропрепаратах, заметна активация защитно-приспособительных реакций пульпы, направленных на ликвидацию воспалительного процесса и восстановление ее нормальной функциональной жизнедеятельности. Доказательством этого служит активная фибробластическая реакция и замещение воспалительных фокусов грануляционной тканью, представляющей собой основу последующего замещения соединительной тканью.

В результате проведённого экспериментального исследования лекарственных препаратов (РСЛП, «Кальсепт», «Biodentine», «TheraCal LC») на экспериментальной модели ООП были получены результаты реакции ткани пульпы зуба в сроки через 3, 7 и 30 дней от начала эксперимента. На 3 и 7 сутки исследования РСЛП и современных материалов – «Biodentine» и «TheraCal LC» в гистологических препаратах наблюдалась аналогичная картина, подтверждающая эффективность РСЛП при лечении острого очагового пульпита. Образование заместительного дентина на тридцатые сутки исследования ни у одного из представленных материалов не было выявлено, что говорит о необходимости увеличения сроков наблюдения.

РСЛП в ходе экспериментального исследования подтвердила свои заявленные свойства, а именно: противовоспалительное, антибактериальное и антисептическое и может быть рекомендована к клиническому применению. РСЛП по своим свойствам не уступает препаратам, используемым в качестве сравнения – «Biodentine» и «TheraCal LC».

Экспериментальная оценка регенераторного потенциала пульпы зуба при моделировании глубокого кариеса.

При сравнении значений содержания Ca в каждой группе между сроками наблюдения в 30 дней и 90 дней показало наличие значимого различия ($p < 0,001$) в группах с РСЛП+ГК и с СКМСС, но в контрольной группе между сроками различия нет ($p = 0,345$). При сравнении значений содержания P в каждой группе между сроками наблюдения в 30 дней и 90 дней показало наличие значимого различия ($p < 0,001$) в группе с РСЛП+ГК и в группе с СКМСС, но в контрольной группе между сроками различия нет ($p = 0,970$). При сравнении значений отношения Ca/P в каждой группе между сроками наблюдения в 30 дней и 90 дней показало наличие значимого различия ($p = 0,015$) только в группе с РСЛП+ГК, но в группе с СКМСС и в контрольной группе между сроками различия нет ($p = 0,618$ и $p = 0,233$) (таблица 3).

Таблица 3 – Динамика итоговых значений содержания Ca, P и значений отношения Ca/P (Me (25 %;75 %)) в исследуемых и контрольной группах зубов

Сроки наблюдения	Ca (%мас)			P (%мас)			Ca/P		
	СКМСС	РСЛП+ГК	Конт.	СКМСС	РСЛП+ГК	Конт.	СКМСС	РСЛП+ГК	Конт.
0 дней	38,49 (37,12; 39,85)	38,49 (37,12; 39,85)	38,49 (37,12; 39,85)	15,65 (15,29; 16,64)	15,65 (15,29; 16,64)	15,65 (15,29; 16,64)	2,44 (2,31; 2,54)	2,44 (2,31; 2,54)	2,44 (2,31; 2,54)
15 дней	38,25 (37,11; 39,62)	38,14 (36,99; 40,15)	38,14 (36,49; 39,58)	15,79 (15,37; 16,75)	15,67 (15,11; 16,45)	15,68 (15,01; 16,39)	2,39 (2,28; 2,49)	2,44 (2,32; 2,56)	2,47 (2,33; 2,55)
30 дней	40,00 (38,42; 41,70)	41,75 (39,09; 43,51)	37,91 (37,00; 39,29)	16,00 (15,40; 16,68)	16,06 (15,41; 16,85)	15,76 (15,04; 16,37)	2,51 (2,40; 2,63)	2,56 (2,43; 2,70)	2,41 (2,29; 2,51)
90 дней	41,01 (39,15; 42,87)	44,05 (41,91; 45,73)	37,66 (36,70; 38,38)	16,42 (15,68; 17,00)	16,47 (15,59; 17,32)	15,76 (15,04; 16,37)	2,48 (2,41; 2,59)	2,60 (2,46; 2,84)	2,38 (2,28; 2,50)

По данным электронной и световой микроскопии, при использовании СКМСС для пломбирования сформированных глубоких полостей морфологические изменения проявлялись в слабовыраженной функции дентинообразования и регрессивных изменениях пульпы в виде вакуольной дистрофии, гиалиноза, склероза и петрификации.

Сравнительный анализ применения СКМСС и РСЛП+ГК, показал, что толщина надпульпарного дентина при использовании РСЛП+ГК на 15-е сутки на 15 % больше ($p \leq 0,05$), чем при

применении СКМСС. На 30-е сутки значение данного показателя больше уже на 20,42 % ($p \leq 0,05$), а на 90-е сутки толщина надпульпарного дентина больше на 15,25 % ($p \leq 0,05$) по сравнению с полостями, запломбированными СКМСС (таблица 4).

Таблица 4 – Толщина надпульпарного дентина при пломбировании сформированной полости ГК и СКМСС, мкм

Срок исследования	СКМСС, M ± m (n = 16)	РСЛП+ГК, M ± m (n = 16)
Контроль	24,20 ± 2,48	24,20 ± 2,48
15-е сутки	20,86 ± 4,72*&	23,85 ± 3,69*
30-е сутки	22,59 ± 3,91#	27,89 ± 4,38*
90-е сутки	26,28 ± 5,62*#	31,53 ± 5,85*#&

Примечание: статистическая значимость различий с контролем: * – $p \leq 0,05$; между сутками: # – $p \leq 0,05$; между способами лечения: & – $p \leq 0,05$.

В препаратах с СКМСС к 90-м суткам опыта наблюдается картина локализованного серозно-гнойного отека пульпы с экссудацией из сосудов плазмы крови, в пульпе отмечаются процессы частичной атрофии клеточных элементов, в виде ее склеротизации (рисунок 17 а, б). В препаратах с РСЛП+ГК к данному сроку эксперимента наблюдаются процессы образования участков деминерализации плащевого дентина (рисунок 17 в, г).

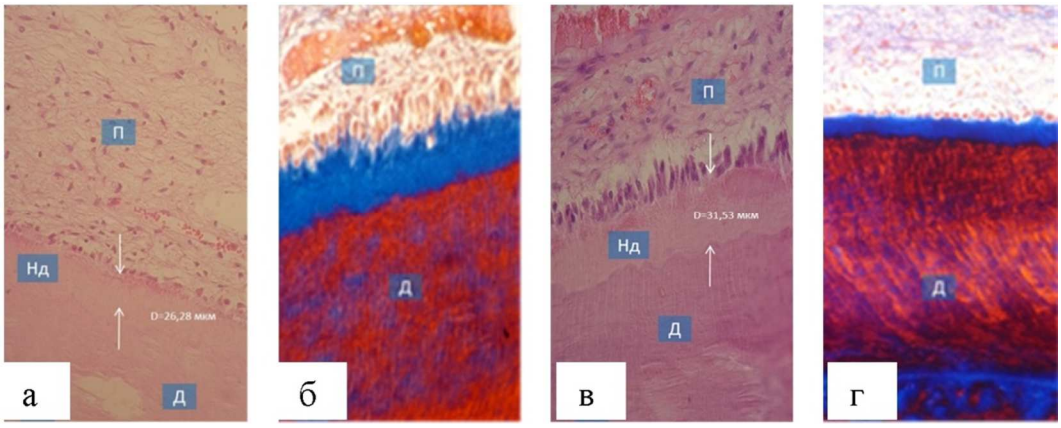

Рисунок 17 – Микропрепараты пульпы зубов экспериментальных животных первой через 90 суток после начала опыта: а – СКМСС – образование слоя перитубулярного надпульпарного дентина (Нд) между регулярным дентином (Д) и пульпой (П) толщиной 26,28 ± 5,62 мкм. Окраска гематоксилином и эозином. Об.20, ок.20; б – СКМСС – локализованный серозно-гнойный отек пульпы (П), частичная атрофия клеточных элементов. Окраска по Массону. Об.20, ок.20; в – РСЛП+ГК – образование слоя перитубулярного надпульпарного дентина (Нд) между регулярным дентином (Д) и пульпой (П) толщиной 31,53 ± 5,85 мкм. Окраска гематоксилином и эозином. Об. 20, ок. 20; г – РСЛП+ГК – образование участков деминерализации плащевого дентина (Д). Окраска по Массону. Об.20.Ок. 20

Установлено, что РСЛП+ГК способствует повышению минерализации околопульпарного дентина благодаря стимулирующему воздействию на пластическую функцию пульпы, она оказывает реминерализующее воздействие на дентин дна сформированного дефекта за счет образования осадков малорастворимых солей Са и Р.

Экспериментальная оценка регенераторного потенциала пульпы зуба при моделировании острого очагового пульпита (биологический метод лечения с сохранением всей пульпы зуба). В коронковой пульпе зубов животных первой группы (СКМСС) к 15-м суткам после начала лечения отмечались репаративные процессы, характеризующиеся образованием заместительного дентина в области перфорационного отверстия за счет активной пролиферации клеток субодонтобластического слоя пульпы.

На последующих сроках наблюдения (30 суток) происходила не только задержка дентинообразования, обусловленная воспалительными процессами, происходящими в пульпе

зуба, но и нарастали явления дистрофического и воспалительного характера. В дальнейшем пульпит принимал хроническое течение со склерозом пульпы, при этом в последней отмечалось образование отдельных островков дентина и остеодентина (рисунок 18 а). Через 30 суток после лечения на фоне дентинного мостика, полностью прикрывающего перфорационное отверстие, развивался тотальный некроз коронковой пульпы (рисунок 18 б).

На 90-е сутки после начала эксперимента отмечалось расширение дентинных канальцев в области стенок сформированной полости, которые содержали многочисленные микробные тела. Наблюдалась вакуольная дистрофия одонтобластов, а в коронковой пульпе имел место очаговый хронический воспалительный процесс, характеризующийся воспалительными инфильтратами, состоящими из нейтрофилов, эозинофилов, лимфоцитов, плазматических клеток, среди участков склерозированной и гиалинизированной пульпы. В корневой пульпе также отмечались явления гиалиноза мелких венул и артериол, редукция прекапилляров и атрофические процессы с образованием внутрипульпарных кист.

При гистологическом исследовании пульпы зубов второй группы (РСЛП+ГК) в ранние сроки после лечения (15 суток) регистрировались репаративные процессы, характеризующиеся активной пролиферацией клеток в субодонтобластическом слое пульпы с усиленным новообразованием заместительного дентина в районе перфорационного отверстия пульповой камеры, при этом сама пульпа оставалась практически неизмененной. В некоторых участках коронковой пульпы имело место очаговое гнойное воспаление.

В сроки 30 суток наблюдались процессы репарации, характеризующиеся пролиферацией одонтобластов с образованием заместительного дентина, полностью закрывающего перфорационное отверстие (рисунок 18 в). Корневая пульпа и периодонт оставались без манифестных патологических изменений, исключение составляли редкие очаги мукоидного и фибриноидного набухания коллагеновых волокон пульпы в области перфорации пульпарной камеры (рисунок 18 г).

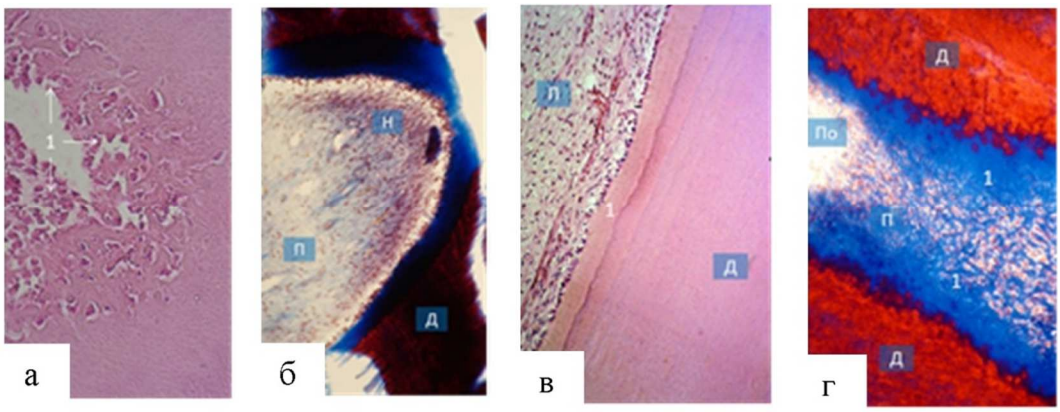

Рисунок 18 – Микропрепараты пульпы зубов экспериментальных животных через 30 суток: а – СКМСС – склероз пульпы, образование отдельных островков дентина и остеодентина (1). Окраска гематоксилином и эозином. Об.20, ок.10; б – СКМСС – некроз (Н) пульпы. П – пульпа, Д – дентин. Окраска по Массону. Об.20, ок.10; в – РСЛП+ГК – пролиферация одонтобластов с образованием слоя заместительного дентина (1). Окраска гематоксилином и эозином. Об.20, ок.10; г – РСЛП+ГК – очаги мукоидного и фибриноидного набухания коллагеновых волокон пульпы (1) в области перфорационного отверстия пульпарной камеры (По). П – пульпа, Д – дентин. Окраска по Массону. Об.20, ок.10

К 90-м суткам после начала эксперимента во второй группе регистрировалась та же картина, что и в более ранние сроки, с той лишь разницей, что наблюдалось образование биологического барьера из организованного вторичного дентина в области проекции сформированной полости и перфорационного отверстия пульпарной камеры.

Использование РСЛП+ГК при экспериментальном остром очаговом (травматическом) пульпите сопровождалось в ранние сроки (15–30 суток) активизацией пролиферации одонтобластов с образованием заместительного дентина, а в поздние сроки после начала опыта (90 суток) – образованием хорошо развитой зоны заместительного дентина в области проекции сформированной полости и перфорационного отверстия. При этом воспалительные из-

менения практически отсутствовали, высокая концентрация в пульпе микро- и макрофагальных элементов может рассматриваться как защитный механизм репарации, направленный на резорбцию воспалительного инфильтрата в области перфорации пульпарной камеры, развитая ультраструктура макрофагов пульпы свидетельствует о значительном функциональном напряжении клеток и активации процессов регенерации.

Экспериментальная оценка регенераторного потенциала пульпы зуба при моделировании острого пульпита (с витальной ампутацией пульпы).

В первой группе, где для пломбирования использовали СКМСС, гистологическое исследование на 15-е сутки выявило в соединительной ткани апикальной части корневого канала картину диффузного гнойного воспаления с лакунарным рассасыванием клеточного цемента в апикальной части корневого канала. Периодонтальная щель незначительно расширена. В апикальном периодонте определялось диффузное гнойное воспаление с распространением воспалительного инфильтрата в костную альвеолу (рисунок 19 а). К 30-м суткам в соединительной ткани апикальной части корневого канала наблюдалось хроническое воспаление с распространением воспалительного процесса в костную альвеолу. К 90-м суткам эксперимента в апикальной части корневого канала отмечалось образование клеточного цемента, который напластовывался на стенки корневого канала в виде широкой зоны, полностью обтурируя просвет апикальной части корневого канала. В соединительной ткани верхушечной части корневого канала отмечалось хроническое продуктивное воспаление, отек и дезорганизация тканей пульпы, а в периапикальных тканях – картина хронического фиброзного периодонтита (рисунок 19 б).

Экспрессия маркера в клетках мембранная, причем иммунореактивный материал распределен по всей клеточной мембране неравномерно, интенсивность экспрессии – 2 балла (умеренная реакция). Анализ активности CD56 – маркера лимфоцитов, относящихся к классу натуральных киллеров, который характеризуют аутоиммунный компонент воспалительных изменений, выявил единичные клетки с экспрессией антигена CD56, которые имели локализацию преимущественно в устьевой корневой части корневой пульпы (рисунок 19 в). Маркеров эндотелия сосудов (CD34) не выявлено.

Экспрессия маркера эпителиального мембранного антигена (EMA+) мелкогранулярная, цитоплазматическая, иммунореактивный материал рассеян в виде мелких гранул в цитоплазме клеток (рисунок 19 г), интенсивность экспрессии – умеренная (2 балла).

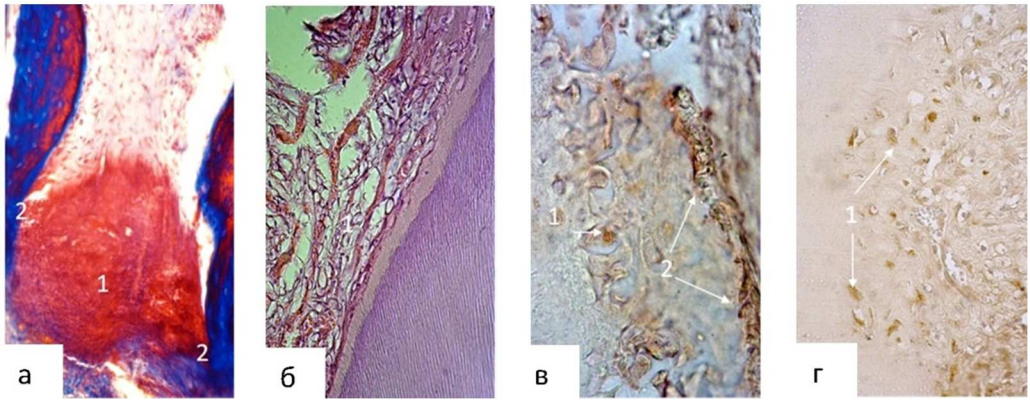

Рисунок 19 – Микропрепараты пульпы зубов экспериментальных животных группы СКМСС: а – через 15 суток – диффузное гнойное воспаление (1) с распространением воспалительного инфильтрата в костную альвеолу (2). Окраска по Массону. Об.20, ок.10; б – через 30 суток – хроническое воспаление, отек и дезорганизация тканей пульпы (1). Окраска гематоксилином и эозином. Об. 20, ок. 10; в – через 90 дней – единичные клетки с экспрессией антигена CD56 (1), с локализацией преимущественно в устьевой корневой части корневой пульпы (2). ИГХ реакция на CD56, продукт реакции коричневого цвета. Ок. 10, об. 40; г – через 90 дней – экспрессия эпителиального мембранного антигена в преодонтобластах корневой части пульпы. ИГХ реакция на EMA. Продукт реакции коричневого цвета. Ок. 10, об. 40

Гистологическое исследование в устьевой части корневого канала после наложения поверх культи корневой пульпы РСЛП+ГК на 15-е сутки опыта выявило полную сохранность этой ткани с явлениями умеренно выраженной воспалительной реакции в виде очагового воспали-

тельного инфильтрата из нейтрофильных лейкоцитов и реакции микроциркуляторного русла, выражающейся полнокровием капилляров с периваскулярными кровоизлияниями (рисунок 20 а). В тканях периодонта периапикальной области патологических изменений не обнаружено. К 30-м суткам опыта вся устьевая часть пульпы корневого канала сохранна и полноценно функционирует. В некоторых препаратах определялись морфологические признаки продуктивного воспаления и образования диффузного пролиферата из моноцитов, фибробластов, лимфоцитов и плазматических клеток (рисунок 20 б). В поверхностных участках этой ткани видна сформированная ограничительная зона из фиброзной соединительной ткани.

Экспрессия иммунореактивного материала в специализированных фибробластах, адвентициальных клетках и одонтобластах, интенсивная (3 балла).

Начиная с 15-х суток единичные C-kit/SCF-R+ активные клетки визуализировались в слое Вейля (между одонтобластическим и субодонтобластическим слоями). При иммуногистохимическом окрашивании антигенами Ki-67 (маркер пролиферативной активности клеток), CD56 (маркера лимфоцитов) и CD34 (маркера неоангиогенеза и пролиферации эндотелиоцитов) на 30-е сутки выявлена интенсивная (3 балла) положительная реакция (рисунок 20 в). В периапикальных тканях наблюдалась умеренная гиперемия капилляров и венул. Воспалительная реакция отсутствовала. К 90-м суткам в соединительной ткани, прилежащей к вторичному цементу корня, прослеживалась активная пролиферация фибробластов, экспрессия антигена виментина (V9) хорошо просматривалась в «звездчатых» специализированных фибробластах, расположенных в центральном слое пульпы (рисунок 20 г).

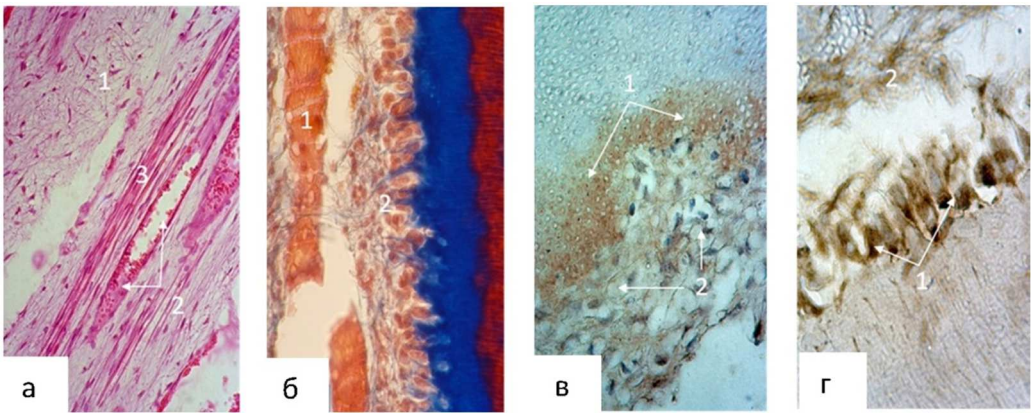

Рисунок 20 – Микропрепараты пульпы зубов экспериментальных животных группы РСЛП+ГК: а – через 15 суток – умеренно выраженная воспалительная реакция в виде очагового воспалительного инфильтрата (1) и полнокровия капилляров (2) с периваскулярными кровоизлияниями (3). Окраска гематоксилином и эозином. Об.20, ок.10; б – через 30 суток – признаки продуктивного воспаления (1) и образования диффузного пролиферата из моноцитов, фибробластов, лимфоцитов и плазматических клеток (2). Окраска по Массону. Об. 20, ок. 10; в – через 30 суток – экспрессия CD56 (1) в клетках пульпы (2). ИГХ реакция на CD56. Продукт реакции коричневого цвета. Ок. 10, об. 40; г – через 90 дней – активная пролиферация фибробластов, экспрессия антигена виментина (V9) в «звездчатых» специализированных фибробластах (1) в центральном слое пульпы (2). ИГХ реакция на виментин. Продукт реакции коричневого цвета. Ок. 10, об. 100

Выявленные C-kit/SCF-R^+ клетки преимущественно округлой формы, с крупным ядром. Ядерно-цитоплазматическое отношение (ЯЦО) в них составляет 0,16 ± 0,006 (таблица 5).

Проведенное морфологическое исследование показало, что применение РСЛП+ГК после витальной ампутации коронковой пульпы к 90-м суткам опыта, приводит к образованию биологического барьера из организованного вторичного дентина и клеточного цемента. Этот барьер способен обеспечить не только пульпо-периодонтальное разобщение, способствуя тем самым сохранению интактного периодонта, но и стимулировать корневую пульпу к продукции высокодифференцированных клеток. Кроме дифференцированного паттерна клеток в тканях пульпы выявлены прогениторные клетки, которые являются важным компонентом репаративной регенерации пульпы. При использовании препарата на основе СКМСС образование подобного биологического барьера в исследуемые сроки не происходит. Полученные данные позволяют рекомендовать РСЛП+ГК для испытания в клинических условиях.

Таблица 5 – Ядерно-цитоплазматическое отношение C-kit/SCF-R+ и EMA+ клеток на фоне прямого покрытия корневой пульпы ГК и СКМСС

Маркер резидентных клеток гемопоэтического происхождения C-kit/SCF-R^{+}		
Сутки	РСЛП+ГК, M ± m, (n = 24)	СКМСС M ± m, (n = 24)
Контроль	0,19 ± 0,007	0,19 ± 0,007
15-е сутки	0,18 ± 0,008	0,16 ± 0,006
30-е сутки	0,22 ± 0,005	0,17 ± 0,007$^{\#}$
90-е сутки	0,28 ± 0,009$^{\#\&}$	0,18 ± 0,005$^{\#}$
Эпителиальный мембранный антиген EMA^{+}		
Контроль	0,16 ± 0,004	0,16 ± 0,004
15-е сутки	0,17 ± 0,004$^{*\&}$	0,15 ± 0,003
30-е сутки	0,21 ± 0,006	0,16 ± 0,004$^{\#}$
90-е сутки	0,22 ± 0,008$^{\&}$	0,17 ± 0,006$^{\#}$

Примечание: статистическая значимость различий между сутками: $^{\#}$ – $p \leq 0,05$; между способами лечения: $^{\&}$ – $p \leq 0,05$.

Результаты исследования клинической эффективности лечебных прокладочных материалов на основе СКМСС и РСЛП+ГК.

Терапевтический эффект прокладочных материалов измерялся по объективному и субъективному параметрам. Объективный показатель – это электровозбудимость пульпы, субъективный показатель – боль пациента.

Для электровозбудимости пульпы порог значений в диапазоне (2 ÷ 6) мкА соответствовал здоровым зубам. При пороге более 30 мкА возникали сильные боли и пациенты покидали группы исследования, что косвенно характеризовало эффективность лечения прокладочными материалами. Значения этого показателя в динамике показаны в таблице 6. К последнему сроку наблюдения (через 3 года) группу СКМСС покинули 19 пациентов, группу РСЛП+ГК – 8 пациентов. Для первых двух сроков наблюдения после начала лечения («через 30 дней» и «через 90 дней») различие долей не значимо ($p > 0,05$), т.е. действие материалов примерно одинаково.

Однако со срока «через 180 дней» и до конца наблюдений доля пациентов успешно продолжающих лечение в группе РСЛП+ГК статистически значимо ($p < 0,05$) больше аналогичной доли в группе СКМСС (85,7 % против 62,0 % от количества начавших лечение соответственно).

Таблица 6 – Динамика количества пациентов и относительной доли пациентов в основной и группе контроля, у которых не превышен показатель электровозбудимости пульпы и которые продолжили лечение

Сроки наблюдения	СКМСС		РСЛП+ГК		Критерий χ^2
	абс.	отн.	абс.	отн.	
До лечения	50	100	56	100	
30 дней	41	82,0 %	51	91,1 %	p = 0,1685
90 дней	37	74,0 %	48	85,7 %	p = 0,1309
180 дней	34	68,0 %	48	85,7 %	p = 0,0296
1 год	33	66,0 %	48	85,7 %	p = 0,0170
2 года	31	62,0 %	48	85,7 %	p = 0,0052
3 года	31	62,0 %	48	85,7 %	p = 0,0052

Второй косвенный показатель может указывать на эффективность лечения и выражен в виде количества и доли пациентов, у которых выявлена нормализация показателя электровозбудимости пульпы в пределах от 2 мкА до 6 мкА. С учетом того, что на определенных этапах наблюдения количество пациентов в группах уменьшалось, то нахождение доли осуществляли по отношению количества пациентов в группе предыдущего срока наблюдения (таблица 7).

Для всех сроков наблюдения доля пациентов с нормальными физиологическими значениями электровозбудимости пульпы в группе РСЛП+ГК была значимо больше аналогичной доли в группе СКМСС. Особенно сильные отличия в начальные сроки наблюдения, так при сроке «через 30 дней» в группе РСЛП+ГК доля 73,2 % против 26,0 % в группе СКМСС.

При сроке «через 1 год» в группе РСЛП+ГК все пациенты имели значения показателя в пределах нормы.

На следующем этапе анализа сравнивали субъективный показатель эффективности лечения для пациентов сравниваемых групп по зависимости количества пациентов и относительной доли пациентов, у которых выявлено наличие боли, от сроков наблюдения (таблица 8).

Таблица 7 – Динамика количества пациентов и относительной доли пациентов в основной и группе контроля, у которых выявлена нормализация показателей электровозбудимости пульпы

Сроки наблюдения	СКМСС		РСЛП+ГК		Критерий χ2
	абс.	отн.	абс.	отн.	
До лечения	0 (n = 50)	0,0 %	0 (n = 56)	0,0 %	
30 дней	13 (n = 41)	26,0 %	41 (n = 51)	73,2 %	p < 0,0001
90 дней	12 (n = 37)	29,3 %	43 (n = 48)	84,3 %	p < 0,0001
180 дней	24 (n = 34)	64,9 %	48 (n = 48)	100 %	p < 0,0001
1 год	30 (n = 33)	88,2 %	48 (n = 48)	100 %	p = 0,0148

Таблица 8 – Динамика количества пациентов и относительной доли пациентов в основной и группе контроля, у которых выявлено наличие боли

Сроки наблюдения	СКМСС		РСЛП+ГК		Критерий χ2
	абс.	отн.	абс.	отн.	
До лечения	50 (n = 50)	100,0 %	56 (n = 56)	100,0 %	p > 0,05
30 дней	17 (n = 41)	34,0 %	5 (n = 51)	8,9 %	p = 0,0015
90 дней	3 (n = 37)	7,3 %	3 (n = 48)	5,9 %	p = 0,7818
180 дней	1 (n = 34)	2,7 %	0 (n = 48)	0 %	p = 0,2519
1 год	1 (n = 33)	2,9 %	0 (n = 48)	0 %	p = 0,2319

До лечения боль фиксировалась у всех пациентов обеих групп одинаково, т.е. все пациенты обеих групп. В первый срок наблюдения после начала лечения доля пациентов в группе РСЛП+ГК (8,9 %), которые по-прежнему испытывали боль, значимо меньше аналогичной доли пациентов в группе СКМСС (34,0 %). Для дальнейших сроков наблюдений значимых различий в долях не выявлено.

Для группы РСЛП+ГК к сроку наблюдения «через 180 дней» все пациенты перестали ощущать боль. В наибольшей степени субъективность показателя минимизирована в количестве и долях пациентов, у которых отсутствует боль. Поэтому сравнивали с помощью критерия хи-квадрат с поправкой Йейтса именно значения этой характеристики, т.е. доли пациентов без боли (рисунок 21).

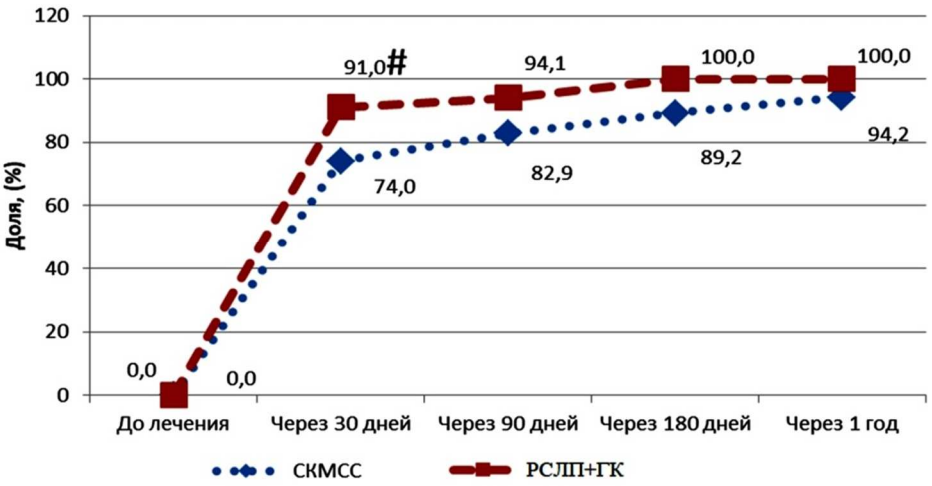

Рисунок 21 – Динамика доли пациентов в группах, у которых отсутствует боль в причинном зубе: # – статистически значимое отличие доли в группе РСЛП+ГК от группы СКМСС

Статистически значимое отличие (p = 0,038) выявлено только для срока «через 30 дней», подтверждающее большую эффективность лечения пациентов в группе РСЛП+ГК (91,0 %) по сравнению с лечением пациентов в группе ГК (74,0 %). Для остальных сроков наблюдения p > 0,05.

ЗАКЛЮЧЕНИЕ

При выполнении диссертационной работы на основании экспериментальных, лабораторных, токсикологических данных исследований разработана новая стоматологическая лечебная прокладка для лечения глубокого кариеса и острого очагового пульпита, патент РФ на изобретение № 2678311 от 25.01.2019 г.

В эксперименте на лабораторных животных баранах, с целью исследования эффективности СКМСС и РСЛП+ГК на модели глубокого кариеса сравнительный анализ применения СКМСС и РСЛП+ГК, показал, что толщина надпульпарного дентина при использовании РСЛП+ГК на 15-е сутки на 15 % больше ($p \leq 0,05$), чем при применении СКМСС. На 30-е сутки значение данного показателя больше уже на 20,42 % ($p \leq 0,05$), а на 90-е сутки толщина надпульпарного дентина больше на 15,25 % ($p \leq 0,05$) по сравнению с полостями, запломбированными СКМСС.

При лечении ООП методом прямого покрытия пульпы РСЛП+ГК сопровождалось в ранние сроки (15–30 суток) активизацией пролиферации одонтобластов с образованием заместительного дентина, а в поздние сроки после начала опыта (90 суток) – образованием хорошо развитой зоны заместительного дентина в области проекции сформированной полости и перфорационного отверстия. При этом воспалительные изменения практически отсутствовали.

В исследовании препаратов при витальной ампутации, были получены результаты: при использовании РСЛП+ГК на 30-е сутки эксперимента вся устьевая часть пульпы корневого канала сохранна и полноценно функционирует. В некоторых препаратах определялись морфологические признаки продуктивного воспаления и образования диффузного пролиферата из моноцитов, фибробластов, лимфоцитов и плазматических клеток. В поверхностных участках этой ткани видна сформированная ограничительная зона из фиброзной соединительной ткани.

Исследование показало, что применение РСЛП+ГК после витальной ампутации на 90-е сутки опыта, приводит к образованию биологического барьера из организованного вторичного дентина и клеточного цемента. При использовании СКМСС образование подобного биологического барьера в исследуемые сроки не происходит.

Клиническое исследование СКМСС («TheraCal LC») И РСЛП+ГК проводилось на 106 пациентах с диагнозом ООП. Терапевтический эффект прокладочных материалов измерялся по объективному и субъективному параметрам. Объективный показатель – это электровозбудимость пульпы, субъективный показатель – боль пациента. Статистически значимое отличие (p = 0,038) выявлено только для срока «через 30 дней», подтверждающее большую эффективность лечения пациентов в группе РСЛП+ГК (91,0 %) по сравнению с лечением пациентов в группе СКМСС (74,0 %).

ВЫВОДЫ

1. Разработан и клинико-экспериментально обоснован состав РСЛП для лечения глубокого кариеса и острого очагового пульпита биологическим методом. Доказано, что РСЛП обладает высоким противомикробным, противовоспалительным и бактерицидным действием.

2. Установлено, что при гистоморфологическом исследовании в эксперименте, при использовании в качестве стимулятора дентиногенеза РСЛП+ГК к сроку 90 дней от начала эксперимента наблюдаются процессы образования участков деминерализации плащевого дентина, повышение минерализации околопульпарного дентина, оказывается реминерализующее воздействие на дентин дна сформированного дефекта за счет образования осадков малорастворимых солей Са и Р, без токсического действия на пульпу зуба. При гистоморфологическом исследовании в эксперименте, при использовании в качестве стимулятора дентиногенеза СКМСС сопровождается морфологическими признаками повреждения пульпы: к 90-м суткам опыта просматривается картина локализованного серозно-гнойного отека пульпы с

экссудацией из сосудов плазмы крови, в пульпе отмечаются процессы частичной атрофии клеточных элементов, в виде ее склеротизации, с развитием сетчатой атрофии.

3. При анализе значений толщины заместительного дентина, в экспериментальных условиях, при прямом покрытии перфорационного отверстия пульпарной камеры СКМСС и РСЛП+ГК, по сравнению с толщиной дентина зуба в контрольной группе на 15-е сутки на 15 % больше ($p \leq 0,05$), чем при применении СКМСС. На 30-е сутки значение данного показателя больше уже на 20,42 % ($p \leq 0,05$), а на 90-е сутки толщина надпульпарного дентина больше на 15,25 % ($p \leq 0,05$) по сравнению с полостями, запломбированными СКМСС.

4. Сравнительный анализ интенсивности репаративного дентиногенеза после витальной ампутации пульпы, в условиях эксперимента, при пломбировании СКМСС и РСЛП+ГК показал, что среднее ядерно–цитоплазматическое соотношение в клетках, экспрессирующих ЕМА (эпителиальный мембранный антиген) к 90-м суткам, составляет от 0,17 ± 0,006 в группе с СКМСС до 0,22 ± 0,008 в группе с РСЛП+ГК ($p \leq 0,05$). Наибольшее количество ЕМА+ клеток регистрировалось в корневой части пульпы при использовании РСЛП+ГК, клетки скапливаются в области предентина устьевой части корня, что свидетельствует об ускорении процесса передвижения ЕМА+ клеток в поврежденную часть зуба для восстановления его морфофункционального состояния. Ядерно-цитоплазматическое отношение нейроэндокринных NSE+ клеток при использовании РСЛП+ГК на 15-е сутки оказалось больше на 6,98 % ($p \leq 0,05$), на 30-е сутки – на 9,45 % по сравнению с группой, где применяли СКМСС.

5. Оценка клинической эффективности применения лечебных средств показало, что количество осложнений при лечении острого очагового пульпита препаратами РСЛП+ГК меньше на 23,7 %, чем при использовании СКМСС.

ПРАКТИЧЕСКИЕ РЕКОМЕНДАЦИИ

1. Полученные экспериментально-лабораторные данные позволяют рекомендовать РСЛП для применения в клинических условиях.

2. Полученные экспериментальные данные позволяют рекомендовать РСЛП для использования в клинике при лечении острого очагового пульпита. Методика применения: внесение РСЛП на 3 дня с последующей заменой на ГК и перекрытием изолирующей прокладкой. Далее пломбирование постоянной пломбой из фотокомпозита. Контрольный визит пациента через 30, 90, 180, 365 дней.

3. Результаты проведенных морфометрических, гистоморфологических, иммуногистохимических, экспериментальных и клинических исследований существенно дополняют имеющийся теоретический материал по лечению кариеса дентина и острого пульпита, рекомендуются включить полученную информацию в программу обучения студентов стоматологического факультета, клинических ординаторов, аспирантов и слушателей факультета постдипломного образования.

ПЕРСПЕКТИВЫ ДАЛЬНЕЙШЕЙ РАЗРАБОТКИ ТЕМЫ

Перспективы дальнейшей разработки темы диссертации лежат в плоскости расширения возможностей терапевтической стоматологии при решении важных задач, имеющих как прикладной, так и фундаментальный характер. В практическом плане появляется возможность для импортозамещения препаратов в профилактике заболеваний пульпы за счет внедрения нового эффективного материала РСЛП для лечения острого очагового пульпита биологическим методом. В научном плане представляется возможность дальнейшего научного исследования комплекса патофизиологических механизмов компенсаторно – приспособительных реакций организма при различных патологических состояниях пульпы и зубочелюстной системы.

СПИСОК НАУЧНЫХ РАБОТ ПО ТЕМЕ ДИССЕРТАЦИИ

1. ***Иващенко, В.А. Морфологическое обоснование применения разработанного стоматологического лечебного препарата при биологическом методе лечения пульпита / В.А. Иващенко, А.А. Адамчик, В.В. Таиров // Кубанский научный медицинский вестник. – 2018. – Т. 25. – № 5. – С. 28–34.**

2. **Иващенко, В.А.** Оценка качества эффективности лечения острого очагового пульпита биологическим способом новой разработанной стоматологической лечебной прокладкой / В.А. Иващенко // Научный посыл высшей школы – реальные достижения практического здравоохранения. – 2018. – Вып. 1. – С. 537–544.

3. **Иващенко, В.А.** Результаты лечения острого очагового пульпита биологическим способом с применением разработанной стоматологической лечебной прокладкой / В.А. Иващенко // Научный альманах. – 2018. – № 3–2 (41). – С. 132–138.

4. ***Цитологическая характеристика тканей полости рта экспериментальных животных при использовании фотополимерного материала / В.И. Колодкина, А.В. Арутюнов, В.А. Иващенко [и др.] // Медицинский вестник Северного Кавказа. – 2018. – Т. 13. – № 4. – С. 637–641**.

5. ***Иващенко, В.А. Эффективность лечения острого очагового пульпита консервативным методом разработанной стоматологической лечебной прокладкой / В.А. Иващенко, К.Д. Кирш, М.В. Адамчик // Журнал научных статей Здоровье и образование в XXI веке. – 2018. – № 1. – С. 50–54.**

6. ***Иващенко, В.А. Эффективность применения современных материалов при биологическом методе лечения экспериментального пульпита / В.А. Иващенко, А.А. Адамчик // Российский стоматологический журнал. – 2018. – Т. 22. – № 6. – С. 281–284.**

7. ***Иващенко, В.А. Сравнительный анализ репаративного дентиногенеза при пломбировании экспериментально сформированных глубоких полостей / В.А. Иващенко, А.А. Адамчик // Эндодонтия Today. – 2019. – Т. 17. – № 2. – С. 23–27.**

8. ***Стимуляция репаративного дентиногенеза после витальной ампутации пульпы зуба в эксперименте / М.Ю. Вафиади, Е.В. Щетинин, В.А. Иващенко [и др.] // Медицинский вестник Северного Кавказа. – 2019. – Т. 14. – № 1.2. – С. 171–176.**

9. ***Морфологические изменения в пульпе зубов экспериментальных животных при лечении острого очагового пульпита с использованием современных материалов / В.А. Иващенко, А.А. Адамчик, А.В. Арутюнов [и др.] // Кубанский научный медицинский вестник. – 2019. – Т. 26. – № 5. – С. 29–41.**

10. ***Пат. 2678311 Российская Федерация МПК7 А 61 К 6/00. Стоматологическая прокладка для лечения глубокого кариеса зубов и острого очагового пульпита / В.А. Иващенко; К.Д. Кирш; А.А. Адамчик; М.В. Адамчик; А.Б. Мироненко; заявители и патентообладатели В.А. Иващенко; К.Д. Кирш; А.А. Адамчик; М.В. Адамчик; А.Б. Мироненко; ФГБОУ ВО КубГМУ Минздрава России; № 2018103298; заявл. 29.01.2018; опубл. 25.01.2019, Бюл. № 3 – 11 с.**

*** – работа опубликована в журналах, включенных в Перечень рецензируемых научных изданий или входящих в международные реферативные базы данных и системы цитирования, рекомендованных ВАК при Минобрнауки России для опубликования основных научных результатов диссертаций на соискание ученой степени кандидата наук, на соискание ученой степени доктора наук и издания, приравненные к ним.**

СПИСОК СОКРАЩЕНИЙ

ГК – гидроокись кальция
ИГХ – иммуногистохимический метод
МХА – агар Мюллера-Хинтона
ООП – острый очаговый пульпит
РСЛП – разработанная стоматологическая лечебная прокладка
СИЦ – стеклоиономерный цемент
СКМСС – силикат кальция, модифицированный светоотверждаемой смолой
ЭОД – электроодонтодиагностика
ЕМА – эпителиальный мембранный антиген