

ГОСУДАРСТВЕННОЕ БЮДЖЕТНОЕ ОБРАЗОВАТЕЛЬНОЕ УЧРЕЖДЕНИЕ  
ВЫСШЕГО ПРОФЕССИОНАЛЬНОГО ОБРАЗОВАНИЯ  
«КУБАНСКИЙ ГОСУДАРСТВЕННЫЙ МЕДИЦИНСКИЙ УНИВЕРСИТЕТ»  
МИНИСТЕРСТВА ЗДРАВООХРАНЕНИЯ РОССИЙСКОЙ ФЕДЕРАЦИИ



Кафедра дерматовенерологии

**ОНИХОДИСТРОФИИ**

(методическое пособие для факультета последипломного образования)

**Краснодар, 2013г.**

УДК 616.596 (075.8)  
ББК 55.838.6  
О - 58

Составители:  
зав. кафедрой дерматовенерологии ГБОУ ВПО КубГМУ Минздрава России

к.м.н., **Тлиш М. М.**,  
профессор кафедры дерматовенерологии ГБОУ ВПО КубГМУ Минздрава России, д.м.н.,  
**Катханова О.А.**,  
ассистент кафедры дерматовенерологии ГБОУ ВПО КубГМУ Минздрава России к.м.н.,  
**Кузнецова Т.Г.**  
ассистент кафедры дерматовенерологии ГБОУ ВПО КубГМУ Минздрава России. к.м.н.,  
**Наатыж Ж.Ю.**  
ассистент кафедры дерматовенерологии ГБОУ ВПО КубГМУ Минздрава России.  
**Поповская Е.Б.**

Рецензенты:

1. зав. кафедрой факультетской терапии ГБОУ ВПО КубГМУ Минздрава России д.м.н.,  
профессор **Елисеева Л.Н.**
2. зав. кафедрой госпитальной терапии ГБОУ ВПО КубГМУ Минздрава России д.м.н.,  
профессор **Скибицкий В.В.**

«ОНИХОДИСТРОФИИ»: учебно-методическое пособие.  
Краснодар, , 2013.- 43 стр.

Методическое пособие представляет собой обобщение материала по современным классификациям, клиническим и патогенетическим аспектам основных немикробных заболеваний ногтевого аппарата. Приведены соответствующие новейшие данные отечественной и зарубежной литературы. Каждая нозологическая форма представлена в концептуальном определении. Пособие написано в соответствии с программой преподавания дерматовенерологии в Кубанском государственном медицинском университете и предназначается для учащихся факультета постдипломного образования.

Рекомендованы к печати ЦМС ГБОУ ВПО КубГМУ Минздрава России  
протокол № \_\_\_\_\_

Дата

## СОДЕРЖАНИЕ

<b>Раздел I. АНАТОМИЯ, ГИСТОЛОГИЯ И ФИЗИОЛОГИЯ АППАРАТА НОГТЯ.....</b>	<b>6</b>
<b>Раздел II. КЛАССИФИКАЦИЯ ЗАБОЛЕВАНИЙ АППАРАТА НОГТЯ.....</b>	<b>9</b>
<b>Раздел III. ОСНОВНЫЕ ТИПЫ ДИСТРОФИЙ НОГТЕЙ.....</b>	<b>13</b>
Семиотика ониходистрофий .....	14
<b>1. Атрофические изменения ногтей.....</b>	<b>16</b>
Поперечная борозда ногтя (борозда Бо или Бо-Рейли).....	17
Продольные борозды ногтя.....	18
Онихолизис.....	19
Онихомадезис.....	20
Койлонихия.....	20
Наперстковидная истыканность ногтя.....	21
Онихорексис.....	22
Онихошизис.....	22
Ониходистрофия по типу «реек крыши».....	23
Ломкость ногтей.....	23
Срединная каналообразная дистрофия ногтей.....	24
Гапалонихия.....	24
Узуры ногтей.....	24
Анонихия.....	25
Птериgium ногтя.....	25
Ногти в форме ракетки.....	26
Платонихия.....	26
Трахионихия.....	26
Старческие ногти.....	27
<b>2. Гипертрофические изменения ногтей.....</b>	<b>27</b>
Онихауксис.....	27
Онихогрифоз.....	28
Склеронихия.....	28
Гипшократовы ногти.....	29
<b>3. Расстройство пигментации ногтей.....</b>	<b>30</b>
Пигментация ногтей от различного вида лекарственных препаратов.....	30
Лейконихия.....	31
<b>Раздел IV. ОБЩЕЕ ЛЕЧЕНИЕ ОНИХОДИСТРОФИЙ.....</b>	<b>33</b>
<b>Раздел V. ПОРАЖЕНИЕ НОГТЕЙ И ОКРУЖАЮЩИХ ТКАНЕЙ ПРИ ДЕРМАТОЗАХ.....</b>	<b>35</b>
Псориаз.....	35
Красный плоский лишай.....	37
Экзема и нейродермит.....	39

Акродерматит Галлопо.....	40
Гнездная плешивость.....	41
Розовый лишай Жибера.....	42
Поражение ногтей при буллезных дерматозах.....	42
Группа истинной пузырчатки.....	42
Герпетиформный дерматит Дюринга.....	43
Врожденный буллезный эпидермолиз.....	43
Многоформная экссудативная эритема.....	44
Фолликулярный дискератоз (болезнь Дарье).....	44
Энтеропатический акродерматит.....	45
Симметричная аденома сальных желез.....	45
Красный отрубевидный волосяной лишай (болезнь Девержи).....	45
Кератодермия ладоней и подошв.....	46
Ихтиоз.....	47
Красная волчанка.....	47
Склеродермия.....	47
Дерматомиозит.....	48
Другие дерматозы.....	48
Тестовые задания .....	49
Ответы .....	51
Список литературы .....	52

## ПРЕДИСЛОВИЕ

Учебно-методическое пособие посвящено одной из актуальных проблем дерматологии – ониходистрофиям. Содержит основные разделы, включающие анатомию, физиологию, гистологию ногтевого комплекса, классификацию заболеваний аппарата ногтя, основные типы дистрофий ногтей, общее лечение ониходистрофий, поражение ногтей и окружающих тканей при дерматозах. Цель учебно-методического пособия - сформировать у специалистов, умение провести дифференциальный диагноз между различными формами ониходистрофий, ориентироваться в возможных вариантах терапии. Предлагаемое учебно-методическое пособие предназначено для аспирантов, ординаторов, интернов и врачей-дерматовенерологов ФПК и ППС и может быть использовано в учебном процессе.

**Цели пособия:** сформировать у клинических интернов и ординаров, врачей специалистов учреждений здравоохранения и медицинских организаций представления, знания, умение и навыки на основе содержания раздела, а так же целостное отношение к приобретенным знаниям и умениям как профессионально ориентированным.

**Клинические интерны и ординаторы, врачи-дерматовенерологи, должны получить и самостоятельно использовать приобретенные навыки:**

-о клиничко - диагностических особенностях поражений ногтевого комплекса.

**Клинические интерны и ординаторы, врачи, специалисты учреждений здравоохранения и медицинских организаций должны самостоятельно использовать приобретенные умения и навыки:**

-в проведении диагностики, терапии ониходистрофий

**Клинические интерны и ординаторы, врачи-дерматовенерологи, должны обладать основами компетентности знаний по ониходистрофиям после изучения данной патологии.**

Данное пособие включает краткую теоретическую часть в виде описания современных сведений об ониходистрофиях, о правильности консультирования больных с диагнозом ониходистрофия у смежных специалистов, тестовый контроль знаний по данной тематике и список литературы.

Учебно - методическое пособие, предназначено для клинических интернов и ординаторов, врачей, курсантов ФПК и ППС. Она может быть рекомендована в качестве дополнительного учебного материала студентам медицинских ВУЗов.

## ВВЕДЕНИЕ

Болезни ногтей привлекают в настоящее время все возрастающее внимание врачей не только дерматологов, но и других специальностей. Возросший интерес к патологии ногтей объясняется, прежде всего, значительным ростом заболеваемости населения почти во всех странах грибковыми инфекциями стоп и кистей, с поражением ногтей.

Онихопатология нередко становится частью некоторых синдромов и проявлением некоторых заболеваний внутренних органов, нарушений функций эндокринной системы и др. более того, изменение ногтевых пластинок и ногтевых валиков могут быть ранними симптомами различных заболеваний и внимательное обследование ногтей поможет в их распознавании. Изменение ногтей не могут считаться специфическими для определенных заболеваний, и одинаковые ониходистрофии встречаются при многих различных заболеваниях; все же изменение аппарата ногтя, при внимательной их оценке, могут оказать существенную помощь в распознавании и даже прогнозе заболевания.

В методическом пособии приведены полезные для практических врачей сведения о клинике, дифференциальной диагностике и методах терапии больных с поражением ногтей.

## РАЗДЕЛ I

### АНАТОМИЯ, ГИСТОЛОГИЯ И ФИЗИОЛОГИЯ АППАРАТА НОГТЯ

Ноготь (**unguis**) - придаток кожи, плотная роговая пластинка, лежащая на дорсальной поверхности дистальной фаланги пальцев.

Как и другие эпидермальные образования, развивается из эктодермы эмбриона начиная с конца III месяца внутриутробного периода жизни. Сначала образуется слой клеток ногтевого ложа, затем ногтевые валики, и ногтевая кожица (эпонихиум). Формирование ногтевых пластинок происходит на VII- VIII месяц развития плода.

Аппарат ногтя состоит из ногтевой пластинки, матрицы ногтя, ногтевого ложа, заднего и боковых ногтевых валиков, ногтевой кожицы (эпонихиум) и подногтевой кожицы (гипонихиум).

**Ногтевая пластинка** – состоит из твердого кератина, образованного многими слоями роговых чешуек, прочно связанных друг с другом, и лежит на ногтевом ложе.

В ногтевой пластинке анатомически различают:

1. **Тело ногтя – corpus unguis**, основная, центральная, видимая часть пластинки, лежащая на ногтевом ложе, граничит спереди со свободным краем ногтя, сзади с дистальным краем заднего ногтевого валика. Задний участок тела ногтя матово-белого цвета, полулунной формы называется **луночкой ногтя – lunula unguis**.

2. **Передний, свободный край ногтевой пластинки – margo liber**, выступает вперед за пределы кончика пальца, имеет серовато-белую, матовую окраску. Под ним находится **подногтевая щель и подногтевая кожица (гипонихиум)**.

3. **Боковые края ногтевой пластинки - margines laterals**, расположены в углубления складок кожи, под боковыми валиками, так что между валиком и ложем образуется желобок – **sulcus unguis**.

4. **Задний, или проксимальный край ногтя – margo occultus**, скрытый под задним ногтевым валиком.

5. **Корневая часть ногтя** состоит из двух отрезков: **корня ногтя – radix unguis** и **матрицы ногтя - matrix unguis**. Корень ногтя имеет полулунную форму и покрыт **эпонихием** (надкожицей).

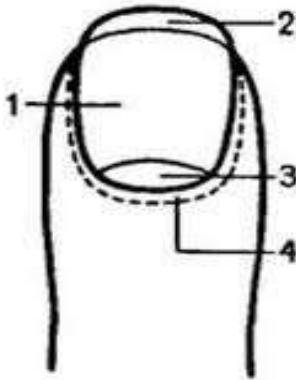


Рис. 1

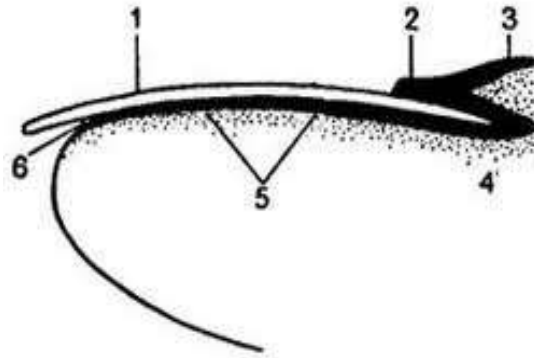


Рис.2

Рис.1 Строение ногтевой пластинки: 1 – тело ногтя, 2 – свободный край, 3 – луночка, 4 – ногтевые валики.

Рис.2 Строение ногтя: 1 – ногтевая пластинка, 2- ногтевая кожа (эпонихиум), 3 – задний ногтевой валик, 4 - матрица ногтя, 5 – ногтевое ложе, 6 – подногтевая щель и подногтевая кожа (гипонихиум).

**Ногтевое ложе** – эпителиальное образование, состоящее из базального и шиповатого слоя и лежащее под ногтевой пластинкой, которая соответствует его роговому слою. Оно образует **продольные эпидермальные гребешки**, чередующиеся со складками подлежащей дермы, которая содержит многочисленные сосуды, коллагеновые и эластические волокна, плотно прикрепляющиеся к надкостнице фаланговых костей.

**Матрица ногтя** – утолщенная проксимальная часть ногтевого ложа, образованная активно делящимися клетками (ее дистальная граница соответствует краю лунки). Новообразованные клетки включаются в корень ногтя, где быстро (без образования кератогиалина) превращаются в роговые чешуйки, обеспечивая непрерывное медленное движение ногтевой пластинки по ложу со средней скоростью 0,1 мм/сут. (на руках). Поперечные светлые полосы на ногтевой пластинке свидетельствуют о временной дисфункции матрицы, продольные – о ее локальных повреждениях.

Матрица и ногтевое ложе обильно снабжены кровью, циркулирующей в широко разветвленной сети капилляров. От пальцевых артерий - **arteria digitalis propria**, расположенных по обеим боковым сторонам пальца руки и ноги, отходят боковые ветви, которые анастомозируют между собой и образуют две артериальные дуги, или арки. Дуги эти расположены глубоко, граничат с надкостницей костной фаланги пальца; при этом одна артериальная дуга расположена параллельно луночке, другая параллельно свободному концу ногтя. От артериальных дуг отходят вертикально вверх мелкие веточки, образуя поверхностную сложную, распространенную капиллярную сеть. Ногтевое ложе также снабжено большим количеством артерио-венозных анастомозов гломусного типа – сосудистых клубочков, образованных одной из мелких ветвей терминальной артерии окруженных соединительнотканной капсулой. Гломусные тела представляют собой «ногтевой пульс» и играют важную роль в регуляции кровяного давления и нормального кровообращения конечности.

Ногтевое ложе также снабжено богатой сетью лимфатических сосудов, играя существенную роль в борьбе с инфекциями аппарата ногтя. Поверхностная лимфатическая сеть с помощью веток анастомозов соединена с глубоко расположенными лимфатическими стволами.

Не менее богато снабжено ногтевое ложе нервами, частью в виде свободных нервных окончаний между эпителиальными клетками ложа, в подлежащей соединительной ткани. Большое число телец Фатер-Пачини находятся в дерме и в верхушках пальцев.

Ноготь растет у взрослых в среднем на 0,11 мм, у детей на 0,1-0,15 мм/сут. После хирургического удаления ноготь на руке отрастают за 3-3,5 месяца (96-115 дней), на ноге – за 4-5 месяцев (170 дней). Полное обновление ногтевой пластинки происходит в среднем за 105 дней. Скорость роста ногтей определяется: локализацией – ногти на руках растут в 2 раза быстрее, чем на ногах; возрастом – у молодых на 30% быстрее; полом – у женщин на 10-15% быстрее; сезоном – весной на 8 – 13% быстрее, чем зимой.

В проксимальной части матрикса находится наиболее активная ростковая кератогенная зона, где базальные клетки размножаются и, продвигаясь в дистальном направлении, теряют ядра, уплощаются, ороговевают и у края матрикса встраиваются в уже существующую ногтевую пластинку. Клетки последней не способны синтезировать ДНК и делиться, поэтому сама ногтевая пластинка расти не может. Рост пластинки заключается в ее постоянном обновлении у проксимального края и продвижении уже образованных роговых слоев к дистальному концу. Ногтевое ложе не может самостоятельно сдвигаться к дистальному концу, для этого оно использует свою прочную связь с ногтевой пластинкой.

Полагают, что клетки ногтевого ложа могут встраиваться в вентральную часть пластинки на всем ее протяжении. Кроме того, какая-то часть пластинки образуется из нижней части проксимального валика.

В росте и формировании пластинки участвуют не только ростковые зоны, но и проксимальный и латеральный валики ногтя, само ногтевое ложе и фаланга пальца. Эти структуры направляют движение растущей ногтевой пластинки, благодаря чему она сохраняет форму и направление своих слоев.

Скорость роста ногтей может повышаться при беременности. Травмы и удаление всей пластинки ногтя стимулируют ее образование. Замедляют рост ногтя строгая диета, местные нарушения микроциркуляции, болезни обмена веществ, болезни, протекающие с высокой температурой и др. Образование пластинки значительно ухудшается при лечении цитостатиками.

Ногтевая пластинка состоит из плотных веществ и содержит около 85-89% кератина, 10% воды, 1-5% жиров. Элементарный состав ногтя: 50,3 – 51,09% углерода; 6,4 – 7% водорода; 16,2 - 17% азота; 20,7- 25% кислорода; 0,7 – 5% серы. Из минеральных веществ в ногтевой пластинке содержится: 0,075 – 0,21% кальция, 0,025 – 0,09% фосфора, 19,6 мкг% цинка. Большинство авторов считает, что твердость, плотность ногтевой пластинки не связана с содержанием в ней кальция, фосфора и аминокислот, а зависит от способности кератина абсорбировать воду. Отмечено, что содержание кальция в ногте увеличивается с возрастом. Ниже в таблице 1 будут приведены варианты изменения ногтевой пластинки и ее роста в зависимости от функционального состояния основных клеток ногтя.

**Таблица 1.**

**Варианты функционального состояния онихоцитов матрикса и ложа.**

<b>Ногтевое ложе</b>	<b>Матрикс</b>
<b>ГИПОФУНКЦИЯ</b>	
Образование слоя из твердого кератина, что мешает продвижению ногтевой пластинки и она деформируется	Замедление роста ногтя
<b>ГИПЕРФУНКЦИЯ</b>	
Разрастание в толщину эпителия ложа и утолщению нижней части ногтевой пластинки, что приводит к потере прозрачности	Ускорение роста ногтя
<b>ДИСФУНКЦИЯ</b>	



Образование толстого слоя из рыхлых, не полностью ороговевших клеток	Ноготь растет быстро, но рыхлый и мягкий, содержит в своей структуре большое количество корнеоцитов, содержащих ядро
--	--

## РАЗДЕЛ II

### КЛАССИФИКАЦИЯ ЗАБОЛЕВАНИЙ АППАРАТА НОГТЯ

Почти все авторы, систематически изучавшие разнообразные поражения ногтей, подчеркивали большую трудность построения единой этиологической классификации. Это объясняется, с одной стороны, многообразием клинических форм онихий. При этом нередко различные по своей этиологии общие заболевания всего организма, а также местные повреждения или заболевания ногтей, сопровождаются клинически сходными или одинаковыми дистрофическими изменениями ногтей и ногтевых валиков; а при одном и том же заболевании часто наблюдаются клинически различные ониходистрофии. С другой стороны, изменения ногтей иногда оказываются обусловленными воздействием не одного, а нескольких факторов, а этиология ониходистрофии в ряде случаев даже при тщательном обследовании больного остается неизвестной.

До сих пор по-разному трактуются основополагающие термины «**онихия**» и «**ониходистрофия**». В Б.М.Э. О.К. Шапошников указывает, что «болезни ногтей разделяются на две большие группы: онихии - поражение ногтевых пластинок и паронихии - поражение ногтевых валиков ногтевого ложа и гипонихия, как правило, воспалительного характера». Термин «**дистрофия ногтей**» - **onychodystrophia** включает изменения трофического характера не только ногтевой пластинки, но и ложа ногтя и ногтевых валиков.

В Международной Классификации Болезней, основанной на Международной статистической классификации болезней и проблем, связанных со здоровьем, 10-го пересмотра, принятой 43-ей Всемирной Ассамблеей Здравоохранения имеется раздел, посвященный болезням ногтевого аппарата:

## **L60 Болезни ногтей**

- **L60.0** Вросший ноготь
- **L60.1** Онихолиз
- **L60.2** Онихогрифоз
- **L60.3** Дистрофия ногтя
- **L60.4** Линии Бо
- **L60.5** Синдром желтого ногтя
- **L60.8** Другие болезни ногтей
- **L60.9** Болезнь ногтя неуточненная

## **L62\* Изменения ногтей при болезнях, классифицированных в других рубриках**

- **L62.0\*** Булавовидный ноготь при пахидермопериостозе M89.4
- **L62.8\*** Изменения ногтей при других болезнях, классифицированных в других рубриках

## **РАЗДЕЛ III**

### **ОСНОВНЫЕ ТИПЫ ДИСТРОФИЙ НОГТЕЙ**

**ОНИХОДИСТРОФИИ** – это собирательный термин для обозначения изменений ногтей, возникающих под влиянием разнообразных неинфекционных факторов; эти изменения представляют собой патологическое состояние кожи, матрикса ногтя, ногтевого ложа и самой ногтевой пластинки.

#### **Этиологические факторы (экзогенные, эндогенные):**

1. Местные патологические процессы.
2. Общие инфекционные процессы
3. Заболевание внутренних органов
4. Кожные заболевания

К ониходистрофиям могут быть отнесены **только первично неинфекционные** процессы.

При обследовании больного и состояния аппарата ногтя следует обратить внимание:

- на **цвет ногтевой пластинки** и ее **прозрачность**,
- на **форму и консистенцию** (выпуклая, вогнутая, плоская, твердая, плотная, утолщенная, мягкая, истонченная),
- на **поверхность ногтя** (гладкая, ровная, блестящая, матовая, шелушащаяся, истыканная наперсткообразно, разрыхленная, с гребешками и бороздками, продольными и поперечными, трещинами, впадинами или желобками, расщеплением и расслоением по свободному краю ногтя);
- на **плотность прилегания, примыкания ногтевой пластинки к ложу** (отделение, отслоение ногтевой пластинки от ногтевого ложа по всему свободному краю или на ограниченном участке, наличие подногтевых роговых масс),
- на **состояние области луночки и ногтевой кожицы – эпонихиума** (шелушение, утолщение, разрыхление, нарастание кожицы на поверхность ногтя, отсутствие эпонихиума)

## СЕМИОТИКА ОНИХОДИСТРОФИЙ

### А. Изменение структуры ногтевой пластинки:

- Линии Бо-Рейли (линии Ми)
- Койлонихия – ложкообразные ногти
- Онихауксис
- Онихогрифоз
- Онихомадезис
- Онихорексис – продольное расщепление ногтя
- Онихошизис – послойное расщепление ногтя
- Onychodystrophia schindalamoides
- Платонихия – плоские ногти
- Срединная каналиформная ониходистрофия Геллера
- Точечные углубления Розенау
- Трахионихия – шелушение ногтя

### Б. Изменение текстуры ногтя:

- Гаполонихия (онихомаляция)
- Повышенная ломкость ногтей (fragilitas unguinum)
- Склеронихия

### В. Уменьшение площади ногтя - микронихия:

С уменьшением площади матрикса
--------------------------------

<b>1. Врожденные и наследственные состояния</b>	эктодермальная дисплазия
	буллезный эпидермолиз
	врожденный дискератоз
	прогерия
	синдром локальной аплазии кожи и др.;
<b>2. Приобретенные</b>	трофоневроз
	синдром Рейно
	склеродермия со склеродактилией
	панариций
<b>Без уменьшения площади матрикса</b>	
	профессиональные стигмы
	онихофагия
	стесанные ногти при биопсирующем зуде

#### Г. Изменение цвета ногтя:

<b>Первичные</b>	
<b>1. Невоидные пигментные пятна и полосы</b>	у лиц негроидной расы
<b>2. Только полосовидные</b>	эндокринопатии
	гемохроматоз
<b>Вторичные</b>	
<b>1. Цианоз</b>	отравление цианидами
	лечение ДДС
<b>2. Зеленоватый цвет</b>	отравление солями меди
	терапия 6-меркаптопурином
<b>3. Серо-коричневый</b>	аргироз
<b>4. Желтоватый</b>	терапия антималярийными препаратами
	лечение фенотиазинами
	лечение резорцином
	цирроз печени и другие гипербилирубинемии
<b>5. Черный</b>	лечение цитостатиками
<b>6. Лейконихия (точечная, линейная, тотальная)</b>	симптом Терри (уремия, цирроз печени)
	дискератоз
	диспротеинемия (линия Мюрке)

#### Д. Изменение ногтевого ложа:

<b>1. Гиперкератоз</b>	онихауксис
	«башенные ногти»,
	симптом «масляного пятна Кейнинга-Гассенфлюга при псориазе
<b>2. Кровоизлияния ногтевого ложа:</b>	точечные Ариевича-Левенталя (псориаз)
	сладж-синдром
	посттравматические петехии и экхимозы
	подногтевая пурпура (васкулит)
<b>3. Цианоз</b>	нарушения периферического кровообращения
<b>4. Пигментация</b>	меланотическая ногтеда (меланома ногтевого ложа Гетчинсона)

#### Е. Анонихия:

<b>1. Приобретенная</b>	
<b>2. Врожденная</b>	
<b>а) эктодермальная дисплазия</b>	ангидротическая Криста-Сименса гипогидротическая Базана
<b>б)</b>	синдром Вербова
<b>в) олигофрения с другими аномалиями</b>	Синдром Коффина-Сириса
<b>г)</b>	кератодермия
<b>д) зубногтевой синдром</b>	дисгенезия ногтей и гиподонтия

Для удобного восприятия столь сложного материала, все виды ониходистрофий сгруппированы на следующие типы.

## ОСНОВНЫЕ ТИПЫ ДИСТРОФИЙ НОГТЕЙ

1. Атрофические изменения ногтей
2. Гипертрофические изменения ногтей
3. Расстройство пигментации ногтей

### 1. Атрофические изменения ногтей.

- **Атрофия ногтя (onychatrophia, atrophia unguis)**

Характеризуется нарушением, остановкой, прекращением нормального развития ногтя от разнообразных причин; при этом атрофические изменения ногтевой пластинки касаются не только ее толщины, ширины, формы, но и консистенции, эластичности (истончение, хрупкость, ломкость), состояния поверхности ногтя и его свободного края (бороздчатость, вдавления, трещины, узуры и др.).

- **Поперечная борозда ногтя (борозда Бо или Бо-Рейли).**

Поперечная, точнее дугообразная, борозда, пересекающая поверхность ногтевой пластинки от одного бокового валика до другого – один из самых частых видов дистрофии ногтя. Поперечная борозда, иногда со слегка возвышающимся гребешком по заднему ее краю, появляется на поверхности ногтевой пластинки после перенесенного воспаления или травмы заднего ногтевого валика либо после повреждения ногтевой кожицы при маникюре. Возникновение борозд связывают с экземой, псориазом, особенно если высыпания локализуются на тыльной поверхности кистей. Наиболее часто эти линии наблюдаются на ногтях I, II, III, пальцев кистей: диабетическая микроангиопатия (при этом возможна также контаминация грибами *Candida*), перенесенные тяжелые заболевания (инфаркт миокарда, тромбоэмболия легочной артерии), инфекции с высокой лихорадкой.

Борозда Бо появляется всегда в области луночки ногтя, у края заднего ногтевого валика и, по мере роста ногтя, продвигается вперед, по направлению к свободному его краю, где исчезает.

Борозды Бо могут возникать через 1–2 недели после перенесенных нервно-психических, инфекционных или системных заболеваний, при которых нарушаются функция и питание матрицы ногтя.

Описано появление борозды Бо у детей, перенесших корь, скарлатину и другие детские инфекции.

При незначительной травме борозда Бо имеет большей частью поверхностный характер, но при тяжелом повреждении матрицы ногтя может быть глубокой, разделяя всю толщину ногтя на две половины. В таких случаях дистальная часть ногтевой пластинки постепенно теряет связь с ногтевым ложем, тогда как проксимальная часть ногтя продолжает свой нормальный рост.

Таким образом, по глубине борозды Бо можно судить о тяжести повреждения матрицы ногтя. Зная, что ноготь на руке растет от заднего ногтевого валика до свободного края около 4 месяцев, по расстоянию между задним валиком и линией Бо можно установить давность заболевания.

Если то или иное повреждение матрицы повторяется с небольшими интервалами, то возникает несколько поперечных борозд, расположенных параллельно, одна за одной, так что поверхность ногтевой пластинки становится волнистой. Итак, борозда Бо представляет собой проявление ониходистрофии, вызываемое временной остановкой или нарушением нормальной функции матрицы ногтя.

Вариант линий Бо – линии Ми: менее глубокие поперечные белые полосы. Наблюдается при полиморфном дермальном ангиите, узелковом периартериите, вибрационной болезни.

#### • **Продольные борозды ногтя.**

Продольные, слабо выраженные линии, поверхностные бороздки (линии) на ногтях отдельных пальцев появляются как нарушения, повреждения функции матрикса ногтя, так и у здоровых людей.

Образование продольных борозд происходит при нарушении периферического кровообращения, травматических повреждениях матрицы или ложа ногтя, нервных окончаний в области фаланг пальцев, а также при красном плоском лишае, псориазе, подагре, хроническом ревматоидном полиартрите и других хронических заболеваниях. Очень часто продольные борозды не рассматриваются как патологическое явление и нередко встречаются у здоровых людей, особенно в пожилом возрасте.

Борозды на ногтевых пластинках могут быть единичными, располагающимися преимущественно в центральной части пластинки, или множественными, занимая всю поверхность ногтя.

Продольные глубокие борозды связаны с истончением ногтевой пластинки, потерей ее клеточной паренхимы, что ведет к образованию на дне борозд - *онихорексиса*.

#### • **Онихолизис.**

Онихолизис (**onycholysis**) – часто встречающийся в практике дерматолога вид ониходистрофии ногтей, характеризующийся нарушением связи ногтевой пластинки с ногтевым ложем при сохранении целостности последней.

ВИДЫ ОНИХОЛИЗИСА:

- травматический онихолизис (механических, физических);
- онихолизис при кожных болезнях (псориаз, экзема, атопический дерматит, болезнь Девержи, врожденный эпидермолиз и др.);
- онихолизис при системных заболеваниях (сифилис, болезни сердечно-сосудистой, нервной или пищеварительной систем);
- онихолизис при эндокринных нарушениях (гипотиреоз, нарушения обмена веществ);
- онихолизис при грибковых и бактериальных инфекциях (руброфития, эпидермофития, кандидоз, пиодермия)

Отделение ногтевой пластинки от ложа начинается со свободного дистального края и постепенно прогрессирует по направлению к проксимальному краю до области луночки ногтя. В большинстве случаев отделившаяся от ложа часть ногтя составляет не более половины протяжения всей ногтевой пластинки, сравнительно редко отделяется весь ноготь. Отделившаяся от ногтевого ложа часть пластинки обычно сохраняет нормальную консистенцию, гладкую поверхность, но приобретает беловато-сероватую окраску. Исключение составляют случаи онихолизиса грибковой и бактериальной этиологии, когда ногтевая пластинка может деформироваться, ее поверхность становится неровной, изменяется окраска.

В зависимости от размера отделившейся части ногтя различают онихолизис частичный и тотальный. При частичном онихолизисе отделившаяся часть пластинки в одних случаях имеет вид полосы вдоль свободного края ногтя, в других онихолизис ограничивается отделением от ногтевого ложа только небольшого участка на свободном крае ногтя в форме полулуния, обращенного выпуклой стороной к основанию ногтя, или в форме трапеции.

По данным большинства авторов у женщин онихолизис встречается чаще, чем у мужчин. Чаще поражаются ногти правой руки, наиболее часто 3-ого и 4-ого пальцев.

- **Онихомадезис.**

Онихомадезис (**onychomadesis**; греч. **onyx, onychos** – ноготь, **madesis** – облысение) – относительно редко встречающийся вид ониходистрофии, который характеризуется отделением от ложа

всей ногтевой пластинки не со свободного края, как при онихолизисе, а с проксимального отдела со стороны заднего ногтевого ложа. В отличие от медленно прогрессирующего онихолизиса, онихомадезис развивается обычно в короткие сроки.

Онихомадезис ногтей кистей и стоп встречается на одном, нескольких и изредка на всех пальцах. Отторгаются преимущественно ногти на больших пальцах. Процесс отделения ногтевой пластинки от ложа зависит от характера заболевания и может протекать остро, с воспалительными явлениями, сопровождаясь болезненностью и видимой воспалительной реакцией, либо без субъективных ощущений. Онихомадезис может возникнуть после значительной травмы ногтевой фаланги пальца.

В части случаев механизм онихомадезиса остается не выясненным, хотя причина, как правило, связана с нарушением кровообращения и патологией матрицы ногтя.

При восстановлении функции матрицы отрастает новая, здоровая ногтевая пластинка. Однако если у больных с рецидивирующим онихомадезисом развиваются явления атрофии ногтевого ложа, процесс завершается анихией (отсутствие ногтя).

- **Койлонихия.**

Койлонихия (**koilonychias**; греч. **koilos** – блюдце - полый ноготь) характеризуется образованием более или менее глубокого блюдцеобразного вдавления на поверхности ногтевой пластинки.

Ногтевая пластинка при истинной койлонихии обычно остается гладкой, нормальной толщины, с постепенным формированием в центральной части блюдцеобразного, ложкообразного или чашеобразного углубления, так что капли воды в этой зоне не вытекают.

Койлонихия обычно развивается на ногтях кистей, наиболее часто – на 2-м и 3-м пальцах, очень редко встречается на ногтях стоп. Чаще поражается несколько ногтевых пластинок, но иногда в патологический процесс вовлекаются все ногти.

Точный механизм койлонихии не выяснен, однако существует мнение, что койлонихия может быть врожденной, семейной, наследственной. Описаны случаи койлонихии в

нескольких поколениях, что дает возможность относить их к врожденным аномалиям. Описаны случаи возникновения койлонихии у больных с анемией, тиреотоксикозом, гипотиреозом, Аддисоновой болезнью, синдромом Кушинга, склеродермией, брюшном тифе, дизентерией и др. В ряде случаев койлонихия формируется при онихомикозах.

- **Наперстковидная истыканность ногтя.**

Наперстковидная истыканность ногтей, или так называемый симптом наперстка, относится к числу ониходистрофий, часто встречающихся при некоторых дерматозах и системных заболеваниях.

Клинически эта дистрофия характеризуется появлением на поверхности ногтевой пластинки мелких, точечных вдавлений и ямок, по размеру соответствующих углублениям на наперстке. В большинстве случаев ямки имеют округлую форму, иногда удлиненную – при позднем сифилисе.

Данная дистрофия встречается при многих кожных заболеваниях, особенно часто – при псориазе. Также может встречаться при гнездной алопеции, эксфолиативном дерматите, красный плоский лишай, экзема, туберкулез легких, ревматизме, сифилисе.

- **Онихорексис.**

Онихорексис (onychorrhaxis; греч. onyx, onychos – ноготь, rhexis – ломка) – расщепление ногтевой пластинки в продольном направлении. На дне борозды ногтя, особенно глубокой, даже при незначительных и редко повторяющихся травмах легко образуется трещина. Вначале борозда расщепляется на свободном крае ногтя, затем трещина увеличивается в длину по направлению к матриксу ногтя. В зависимости от характера заболевания, лежащего в основе дистрофии ногтей, онихорексис чаще возникает на пальцах кистей, реже – на отдельных пальцах стоп.

Онихорексис встречается при ряде кожных болезней – экземе, псориазе и особенно при красном плоском лишае. К развитию онихорексиса также может приводить постоянный контакт с растворами щелочей, формальдегидом, слабыми кислотами и другими активными химическими веществами, высушивающими ногтевую пластинку. Как и другие ониходистрофии, онихорексис нередко наблюдается у больных с грибковым поражением ногтей.

- **Онихошизис.**

Онихошизис (onychoschizis; греч. onyx, onychos – ноготь, schisis – расщепление) – дистрофия ногтей в виде их расщепления в поперечном направлении, параллельно свободному краю ногтя. При этом ноготь растет нормально до свободного края, после чего начинает расщепляться (2–3 слоя и более), обламывается или продолжает расти в виде двух–трех очень тонких пластинок, лежащих одна на другой. Воспалительные явления мягких тканей отсутствуют.

Наиболее часто поражаются ногти 2-го, 3-го и 4-го пальцев кистей. Если ногти коротко остричь, они приобретают нормальный вид, но отросший свободный край вновь расслаивается.

В патогенезе онихошизиса основная роль принадлежит часто повторяющейся травме. Этот вид ониходистрофии возникает преимущественно у женщин, часто делающих маникюр с применением различных лаков и ацетона для их удаления. Аналогичная картина может развиваться у домашних хозяек, систематически занимающихся ручной стиркой с использованием щелочного мыла и синтетических моющих средств. Описаны случаи профессионального поражения у пианистов, у музыкантов, играющих на струнных инструментах.



- **Onychodystrophia schindalamoides.**

**Ониходистрофия по типу «реек крыши».** Это дистрофия ногтей представляет собой множественные неглубокие продольные бороздки и гребни, расположенные параллельно.

Встречается при красном плоском лишае, фринодерме, сенильной атеросклеротической микроангиопатии (в т.ч. при симптоме «пустого пальца»).

- **Ломкость ногтей.**

Ломкость ногтей (fragilitas unguium) относится к числу часто встречающихся дистрофий ногтевых пластинок, развивающихся преимущественно у женщин и часто сочетающихся с другими проявлениями ониходистрофии. Обламывается, как правило, свободный край ногтевой пластинки с разрушением всех слоев или разрушение ограничивается лишь верхним слоем, оставляя неровный бахромчатый край.

Наиболее частой причиной ломкости ногтя является злоупотребление маникюром, частая мацерация кожи кистей при мытье посуды горячей водой и детергентами, в условиях промышленного производства, связанное с применением химических веществ. Помимо воздействия различного рода внешних факторов, ломкость ногтей встречается у больных с гипотиреозом, лепрой и сифилисом.

По мнению Samman и некоторых других авторов, ломкость ногтевых пластинок может быть обусловлена пониженной способностью кератина ногтей связывать, адсорбировать воду, что имеет патогенетическое сходство с высыханием эпидермиса.

- **Срединная каналообразная дистрофия ногтей.**

На ногтевой пластинке наблюдается глубокая каналообразная борозда шириной 4–5 мм в центральной части, берущая начало у корня ногтя, постепенно продвигающаяся к свободному краю и разделяющая его на две равные части.

Иногда продольные борозды бывают большей ширины, но менее глубокими, с пластинчатым шелушением на дне, трещинами и расщеплением на свободном крае ногтевой пластинки; встречается локализация борозды на боковых частях ногтевой пластинки. Чаще поражаются ногтевые пластинки первых пальцев кистей, реже – всех остальных пальцев.

Доказана важная роль различного рода травматических повреждений области матрицы и ногтевого ложа, эпонихиума и гипонихиума в патогенезе изучаемой дистрофии ногтей. Описаны случаи развития этой патологии у членов одной семьи.

- **Гапалонихия.**

Гапалонихия (**hapalonychia**, от греч. **hapolos** - мягкий) – сравнительно редко встречающийся вид атрофии ногтей, характеризуется выраженным размягчением ногтевой пластинки, которая легко сгибается и обламывается с образованием трещин по свободному краю.

В патогенезе этой ониходистрофии играет роль нарушения метаболизма серы в процессе образования кератина в ногтевых пластинках.

Описаны случаи обнаружения этой патологии у лиц с эндокринными нарушениями, нарушениями обмена, хроническим полиартритом, красным плоским лишаем, гонорейной, кератодермией, артритом, лепрой, микседемой и периферическим невритом.

- **Узуры ногтей.**

Узуры ногтей – (**usurae unguinum, usure** – изнашивание, стирание, потеря вещества) – обозначает стертый свободный край ногтя, образуется в результате постоянного расчесывания зудящих очагов на коже при некоторых хронических дерматозах (экзема, нейродермит, грибковый микоз, пруриго и др.).

Клинически свободный край пораженных ногтей, чаще 2ого, 3ого, 4ого пальцев правой руки, представляется сточенным, несколько вогнутым в центральной части пластинки; в других случаях стертым и скошенным боковой край ногтевой пластинки. Поверхность пораженных ногтевых пластинок в дистальной части становится из-за постоянного трения глянцево-лоснящейся, полированной. Встречается при красном плоском лишае.

- **Анонихия.**

Термин «анонихия» - **anonychia** ( син.: **onychaplasia, onychatrophia**) - врожденное отсутствие ногтей принадлежит к группе редких наследственных аномалий.

Может проявиться отсутствием одного или нескольких (всех) ногтей и, как правило, сочетается с другими нарушениями наружного слоя кожи, потовых и сальных желез, изменениями структуры волос и иными пороками развития.

Приобретенная анонихия встречается при органических заболеваниях нервной системы (спинная сухотка и др.), при травмах ложа ногтя, при некоторых дерматозах (пузырчатка, *болезнь Дюринга* и др.).

- **Птеригиум ногтя.**

Птеригиум ногтя – **pterigium unguis** (от греч. – **pteryx** – крыло) – состояние ногтевой пластинки, характеризующиеся крыловидным разрастанием эпонихиума в длину, нарастанием его на ноготь и прирастанием его к поверхности ногтевой пластинки.

Дистрофия по типу клюва попугая – редко встречаемая форма дистрофии ногтей, которая впервые была описана канадскими учеными.

Птеригиум ногтей может быть врожденной аномалией, одним из симптомов эктодермальной дисплазии. Нередко наблюдается у людей с болезнью Рейно, склеродактилией, облитерирующим эндартериитом. При этом ногтевые пластинки обычно истончаются, задний ногтевой валик атрофируется; ногтевая кожица увеличивается в длину, стираются границы между ногтевым валиком и эпонихием, а также между эпонихиумом и ногтевой пластинкой. Описаны случаи обнаружения данной дистрофии у лиц лепрой, периферическими невритами, красном плоском лишае.

Ногтевая пластинка при этой форме дистрофии становится изогнутой и заходит за кончик пальца, поэтому при виде сбоку напоминает клюв попугая.

- **Ногти в форме ракетки.**

Ногти в форме ракетки – сравнительно редко встречающаяся ониходистрофия. Ногтевая пластинка при этом имеет форму теннисной ракетки, поверхность ее плоская, поперечная кривизна уменьшена.

Как правило, поражаются ногти на больших пальцах кистей, чаще у женщин. Описаны случаи выявления данной дистрофии у лиц с врожденным сифилисом.

- **Платонихия.**

Платонихия (**platonychia**, от греч. **platos** - плоский) – дистрофия ногтевой пластинки, при которой ее поверхность выглядит плоской, без нормальной выпуклости.

Считают, что этот тип дистрофии ногтей рук встречается довольно редко и относится к аномалиям развития ногтевой пластинки. Имеется описание семейных или профессиональных случаев.

- **Трахioniхия.**

Трахioniхия (**trachyonychia**, греч. **trachys** – шероховатый, рябой) – своеобразная ониходистрофия. При этом ногтевая пластинка становится тусклой, шероховатой, может шелушиться мелкими тонкими чешуйками и отсутствием луночки.

Трахioniхия изредка наблюдается у больных с экземой, особенно при наличии большого количества точечных вдавлений на поверхности ногтей.

- **Старческие ногти.**

Дистрофические изменения ногтевых пластинок у пожилых людей. Ногтевая пластинка серого цвета, тусклая, с продольными бороздами, которые склонны к расщеплению и образованию продольных поверхностных трещин.

Толщина ногтевой пластинки может оставаться нормально, в других случаях утолщаться (платонихия), истончаться и рост их замедляться.

## 2. Гипертрофические изменения ногтей.

- **Онихауксис.**

Онихауксис (**onychauxis**; оних- + греч. **auxē** - рост, увеличение) — гипертрофия ногтя, сопровождающаяся потерей прозрачности и потемнением (до почернения) ногтевой пластинки.

Утолщение происходит за счет развития подногтевых роговых масс, а частично за счет утолщения самой роговой пластинки. Поверхность ногтя становится неровной, цвет – серым, темно-серым, бурым, почти черным, в зависимости от характера заболевания или повреждения, лежащие в основе развития гипертрофии ногтя.

Встречается при псориазе, экземе, грибковых заболеваниях ногтевого ложа и ногтевых валиков, при обморожении, ожогах; некоторых эндокринопатиях, нарушении кровообращения в нижних конечностях, сифилисе.

- **Онихогрифоз.**

Онихогрифоз – (**onychogryphosis** от греч.: **grypos** - искривленный) – термин для обозначения резко утолщенного, гипертрофированного, твердого, искривленного ногтя.

Изменения ногтя заключается в резкой его гипертрофии, изменения консистенции, цвета и направления его нормального роста. Ноготь становится выпуклым, растет сначала вверх, затем начинается удлиняться за пределы верхушки пальца; искривляется, загибается или вниз, по направлению к подошвенной поверхности пальца или в бок – кнутри или кнаружи. Иногда деформированный ноготь принимает форму рога или закручивается в виде спирали. Поверхность ногтя, обычно неровная, шероховатая, нередко бугристая, иногда гладкая. Цвет ногтя грязно-желтый, бурый, иногда черный; консистенция очень плотная, что не представляет возможным остричь ножницами или соскоблить даже острым ножом, что и ведет к отрастанию длинного деформированного ногтя.

В патогенезе несомненная роль принадлежит большинству случаев различного рода травмам, механическим, физическим, химическим, биологическим. Речь идет о постоянном, хроническом раздражении, на которое ногтевое ложе и матрица ногтя реагирует избыточным

образованием быстро ороговевших клеток ногтя. Нередко встречается у больных с онихомикозами: трихофития, руброфития, эпидермофития и др. Описаны случаи семейного, наследственного онихогрифоза.

- **Склеронихия.**

Термин «склеронихия» (от греч.: **sclero** – твердый), характеризующий особую твердость ногтевой пластинки приобретенного генеза.

Клиника складывается из утолщения ногтевой пластинок, полной потери эластичности и отделения ногтей от ложа по типу онихолизиса. При этом ногти приобретают желтоватый или коричневатый цвет, луночка исчезает. Поперечная ось ногтя становится изогнутой, а продольная ось слегка дугообразной. Рост ногтя резко замедляется, ногтевая кожа исчезает. Процесс обычно начинается на всех пальцах одновременно и длится от нескольких месяцев до многих лет, с тенденцией к самоизлечению.

- **Гиппократовы ногти.**

Хотя гиппократовы ногти – **unguis hypocratici** ограничивается обозначением своеобразной дистрофии ногтевых пластинок, а также деформация пальцев рук, редко ног.

Ногти, концевые фаланги пальцев увеличиваются в размерах, становятся широкими, выпуклыми, приобретают куполообразную форму или форму часового стекла; сохраняют блестящую поверхность и нормальную окраску, но редко становятся более мягкими и упругими. Нормальная кривизна ногтевой пластинки усилена в поперечном, продольном и переднезаднем направлениях; иногда свободный край ногтя несколько изогнут книзу. Задние и боковые валики имеют синюшную, застойную окраску. Пальцы приобретают вид барабанных палочек.

В патогенезе дистрофии имеется 3 фазы: вначале имеет место рост количество фибробластов и разрастание соединительной ткани; во второй фазе к перестройке основного вещества; в третьей - к интерстициальному отеку и умеренной клеточной инфильтрации.

Барабанные пальцы имеет большое диагностическое значение как показатель нарушений респираторного аппарата и сердечно-сосудистой системы.

### 3. Расстройство пигментации ногтей.

- **Пигментация ногтей от различного вида лекарственных препаратов.**

Изменение цвета ногтей бывают врожденные и приобретенные. Пигментированной может быть тотальной - вся ногтевая пластинка и частичной – в виде пятен и полос поперечных и продольных.

*Таблица 2.*

#### Дифференциальное распознавание заболеваний по изменению цвета ногтевой пластинки.

Цвет ногтевой пластинки	Предположительный диагноз
Белый, цвет матового стекла	Цирроз печени
Синеватая окраска	Болезнь Уилсона
Желтая	Желтуха, кератинемия, нарушение лимфообращения,
Темно-коричневая	Болезнь Аддисона, рентгеновское облучение
Черный	Диабетическая гангрена, тромбоз артерии

**Таблица 3.**

**Пигментация ногтей от воздействия различного вида лекарственных средств.**

<b>Препарат</b>	<b>Цвет ногтевой пластинки</b>
<b>Антималарийные препараты</b>	Сине-черная пигментация, под лампой Вуда – желтовато-зеленоватое или белая флюоресценция
<b>Препараты фенолфталеина</b>	Поперечные голубоватые или синие полосы
<b>Тетрациклиновые антибиотики</b>	Коричневый цвет
<b>Препараты серебра</b>	Голубовато-серая окраска ногтевого ложа, ногтевая пластинка голубоватая, синяя, лазоревая, аспидная. Под лампой Вуда нет флюоресценции.
<b>Препараты мышьяка</b>	Сначала на ногтевой пластинке появляются белые поперечно расположенные полосы, которые переходят в тотальную окраску молочно-белого цвета. При хроническом применении становятся коричневыми.
<b>Препараты золота</b>	Коричнево-черный цвет
<b>Талий уксуснокислый</b>	Поперечные белые полосы на ногтевой пластинке
<b>Препараты ртути</b>	Серо-черная окраска
<b>Препараты свинца</b>	Стойкая темно-коричневая окраска
<b>Резорцин</b>	Желтая, оранжевая, оранжево-красная окраска
<b>Формальдегид</b>	Сначала желтая, ржавая, затем коричневая и синюшная окраска

• **Лейконихия.**

Лейконихия - leuconychia (от греч.: leucos – белый) один из часто встречаемых типов дистрофических расстройств и изменения пигментации ногтей, главным образом на руках. Этим термином обозначают наличие в толще ногтевой пластинки участков белого цвета, разной величины и формы. Различают врожденную и приобретенную лейконихию.

Клинические формы лейконихии:

1. точечная, пятнистая
2. полосовидная (поперечная)
3. тотальная
4. субтотальная (частичная)

При точечной и полосовидной формах пятна и полосы, с ростом ногтя, постепенно продвигаются вперед к свободному краю ногтя и исчезают, элиминируются, мало изменяясь в размерах. При тотальной лейконихии - клиника остается постоянной, стойкой. При всех формах лейконихии общая структура и конфигурация ногтя остаются нормальными, как и кожа окружающая ноготь.

Белые пятнышки в ногтевой пластинке появляются внезапно, незаметно, без видимой причины, не являются симптомом какого-либо заболевания и известны очень давно; в

народной разговорной речи они получили названия «счастливых пятен» или «пятен, сулящих подарки» и не имеют какого либо значения.

Частичная и тотальная формы могут быть следствием повторяющихся одна за другой локальных травм в области ногтевой фаланги пальца, в частности профессиональных. Все клинические формы могут встречаться у лиц, страдающих привычкой грызть ногти; перенесенных лихорадочно-инфекционных общих, системных заболеваний (корь, скарлатина, дизентерия, тиф, язвенный колит, ревматоидный артрит, подагра, нефрит, туберкулез); с нарушениями кровообращения в конечностях.

В настоящее время считается, что в основе патогенеза данной дистрофии лежит нарушения нормальной кератинизации клеток ногтя, заключающееся в наличие большого количества кератогиалиновых зерен в клетках ногтя и крупных клеток с ядрами; проникновение воздуха в толщу ногтевой пластинки, если оно имеет место, является вторичным фактором.

Нарушение процесса кератинизации является следствием дефекта, нарушения нормальной функции матрицы ногтя. Чем сильнее это нарушение, тем больше количество незрелых, т.е. не полностью ороговевших клеток оказывается на протяжении ногтевой пластинки, что и приводит к тотальной лейконихии. Небольшое нарушение функции матрицы приводит лишь к замедленной кератинизации, созреванию клеток ногтя; таким образом, не полностью ороговевшие клетки, содержащие зерна кератогиалина, ороговевает к тому времени, когда белые пятна и полосы с этими клетками достигают свободного края ногтевой пластинки.

## РАЗДЕЛ IV

### ОБЩЕЕ ЛЕЧЕНИЕ ОНИХОДИСТРОФИЙ

Лечение ониходистрофий должно учитывать индивидуальные особенности каждого больного, быть комплексным, по возможности корригирующим патогенетические предпосылки заболевания.

При лечении ониходистрофий учитывают возможную взаимосвязь их с заболеваниями внутренних органов (лейконихии, платонихии у больных циррозом печени, булабовидные утолщения ногтевых фаланг при заболеваниях легких), нервной системы (изменения ногтей вплоть до их отсутствия при органических поражениях нервной системы, невритах, нервно-психических стрессах), болезнями крови (койлонихии при анемии, эритремии). Могут иметь значение также тяжело протекающие инфекционные процессы, оперативные вмешательства, интоксикации (мышьяком, таллием, алкоголем), расстройство периферического кровообращения (при болезни Рейно, варикозном симптомокомплексе, облитерирующем эндартериите, атеросклерозе, плоскостопии), гиповитаминозы (пеллагра, недостаточность витамина А), нарушения питания, особенно влекущие за собой дефицит белков.

Частой причиной различных изменений ногтей являются неблагоприятные внешние воздействия — травмы (профессиональные, как результат онихофагии, грубого маникюра, ожогов, обморожений), влияние химических веществ (оснований, кислот, раствора формальдегида, ацетона, ртути дихлорида, солей хрома и др.), часто в условиях производства.

Лечение комплексное. Воздействие на причину заболевания и различные звенья патогенеза, прежде всего с целью улучшения нервно-трофических процессов, взаимосвязанных с состоянием различных органов и систем организма (особенно кожи), условиями питания, влияниями внешней среды.

Назначают ретинол по 100 000 ЕД/сут (1—1,5 мес.), препараты мышьяка (кроме медикаментозных ониходистрофий), железа, кальция, глицерофосфат, фитин и другие общеукрепляющие и стимулирующие средства. По показаниям используют тиамин, рибофлавин, цианокобаламин, кальция пангамат, кислоты аскорбиновую и никотиновую,

токоферола ацетат, алоэ. Благоприятное действие оказывает пищевой желатин (1 столовую ложку желатина залить 2 стаканами холодной воды, оставить на 2—3 ч для набухания, после чего нагреть до растворения, пить в течение дня на протяжении 1—4 мес. с перерывом 1—2 нед.). Рекомендуют использовать новокаин, средства, улучшающие микроциркуляцию,—ксантинола никотинат и др.

Показаны горячие ванночки (40—45 °С) с натрия гидрокарбонатом, хвойным экстрактом, крахмалом, отрубями (20—30—40 мин.), а также с водой контрастной температуры, втирания растопленного воска, аппликации парафина, озокерита, лечебные грязи (с захватом ногтевых валиков). Рекомендуют паравертебральную диатермию на область соответствующих сегментов, подкожные инсуффляции кислорода, массаж кистей, стоп. По нашим данным, наиболее эффективен фонофорез аевита (можно предварительно смазывать область ногтей и валиков фукорцином), а также мази, содержащей желатин, ихтиол, ретинол — лабильно, интенсивность озвучивания 0,8—1 Вт/см<sup>2</sup>, режим непрерывный, по 10—15 мин., ежедневно (12—15 процедур). При необходимости через 2—3 мес. курс лечения повторяют. При всех методах лечения следует избегать травматизации пораженных ногтей, которая усугубляет дистрофический процесс.

При гипертрофии ногтевых пластинок делают горячие мыльно-содовые ванночки, накладывают кератолитические пластыри, в последующем удаляют роговые наслоения с помощью кусачек и другими механическими средствами. У некоторых больных с тяжелыми формами онихогрифоза (у молодых людей с хорошим кровоснабжением) ногти с матриксом удаляют хирургическим путем (на фоне приведенного выше лечения).

## РАЗДЕЛ V

### ПОРАЖЕНИЕ НОГТЕЙ И ОКРУЖАЮЩИХ ТКАНЕЙ ПРИ ДЕРМАТОЗАХ

#### 1. Псориаз.

В настоящее время псориаз рассматривается как системное заболевание - «псориатическая болезнь», при котором, наряду с поражением кожи, отмечаются нарушения

микроциркуляции, обмена веществ, системная дезорганизация соединительной ткани, поражение суставов, внутренних органов, лимфатических узлов.

Из придатков кожи псориаз наиболее часто поражает ногтевые пластины. Частота псориатической ониходистрофии, по данным различных авторов, варьируется от 30 до 87,7%, чаще у женщин. У детей псориатическая онихия нередко ошибочно диагностируется как кандидозная. Псориатическая ониходистрофия может возникать до появления псориатических высыпаний, обычно как симметричный процесс с поражением нескольких ногтевых пластинок, и являться единственным симптомом псориаза.

В последних исследованиях (Байтяков В.В. , Филимонкова Н.Н. 2012г.) было выявлено, что с распространенным вульгарным псориазом в возрасте от 18 до 72 лет I тип псориаза, характеризующийся ранним началом заболевания, отягощенного наследственностью, отмечался у 33,6%; II тип заболевания с более поздним началом болезни, отсутствием семейного анамнеза выявлен у 66,4%.

Коморбидная патология отмечалась у 66,0%. Преобладали хронические заболевания сердечно-сосудистой системы, органов желудочно-кишечного тракта, мочеполовой системы, микозы стоп и другие инфекции кожи, болезни печени и желчевыводящих путей, патология дыхательной системы, дегенеративно-дистрофические заболевания опорно-двигательного аппарата.

Поражение ногтевых пластин только на кистях было выявлено у 32,7%, только на стопах - 0,9%, на кистях и стопах одновременно - 61,9%.

Целесообразно различать 3 основных типа дистрофических изменений ногтевых пластинок при псориазе: 1) поражение матрицы ногтя; 2) изменение ногтевого ложа; 3) поражение заднего и боковых валиков ногтя. Практически часто сочетаются все 3 типа ониходистрофии у одного больного.

В структуре поражения ногтей:

- преобладали псориатические онихии с точечными углублениями на ногтевых пластинках - **симптом «наперстка» (симптом Розенау)**(65,5%);
- псориатические папулы розового или желтоватого цвета, расположенные на ногтевом ложе и просвечивающие сквозь ногтевую пластинку - **симптом «масляного пятна» (Кейнинга- Гассенфлюга)** (49,6%);
- **онихогрифоз** со значительным утолщением и деформацией ногтевых пластин (10,6%);
- **онихолизис** с отслоением дистальной части ногтевой пластины от ногтевого ложа (6,2%).
- другие разновидности ониходистрофии (**онихорексис, койлонихия, выраженная поперечная исчерченность**) отмечались в единичных случаях.
- сочетание клинических разновидностей псориатической ониходистрофии отмечалось (95,6%) пациентов.

Сопутствующее микотическое поражение ногтевых пластин стоп было выявлено у 11,5%. У всех пациентов при посеве была получена культура *Trichophyton rubrum*. Мицелий гриба при микроскопии был обнаружен у 0,9% случаев ониходистрофии.

Не редко выявляются псориатические паронихии – локализация папул и бляшек в области валика.

Вероятность развития псориатической ониходистрофии повышается с увеличением возраста пациента, длительности заболевания, тяжести кожного процесса и не зависела от возраста дебюта заболевания и типа псориаза.

Лечение всех поражений должно проводиться по общим принципам терапии больных псориатической болезнью.



Для лечения псориатической онихии, протекающей по типу онихолизиса, лучшие результаты дает методика, заключающаяся в: 1) удаление ножницами отделившейся от ложа части ногтевой пластинки; 2) удаление роговых наслоений с ногтевого ложа путем одно- или двухкратного наложения уреапласта; 4) смазывание в течение 3-4 дней жидкостью Кастеллани и наложении (на ночь) повязки с синтомициновой эмульсией; 5) втирание в ногтевое ложе кортикостероидных мазей.

## 2. Красный плоский лишай.

Красный плоский лишай (**Lichen ruber planus**) — это хроническое воспалительное, часто встречающееся заболевание кожи. На красный плоский лишай приходится от 0,78 до 2,4% всех заболеваний кожи и от 7 до 10% заболеваний слизистой оболочки полости рта.

Поражение ногтей встречается при всех клинических разновидностях и в легко протекающих случаях, но не редко отсутствуют при распространенном процессе, с тяжелыми осложнениями. Ониходистрофии встречаются во всех возрастных группах, в том числе у детей.

При поражении ногтей красным плоским лишаем наблюдается быстрое разрушение матрикса ногтя, ведущее к онихорексису (ломкости и продольному расщеплению ногтевых пластинок) и полному разрушению ногтевой пластинки.

В конечной стадии заболевания матрикс разрушен настолько, что рост ногтя местами останавливается - атрофия ногтей вплоть до полного исчезновения. В результате образуется *pterygium unguis* — гипертрофированный эпонихий в виде крыла нарастает на участок ногтевого ложа, лишённого ногтевой пластинки, закрывая всю его поверхность.

В структуре поражения ногтей:

- **Продольные борозды** – желобки (канальцы, канавки) различной глубины, чередующиеся с такими же продольными гребешками на поверхности ногтевой пластинки.
- **Гапалонихия** - выраженное размягчение ногтевой пластинки, которая легко сгибается и обламывается с образованием трещин по свободному краю.
- **Онихолизис** – расщепление в поперечном направлении, параллельно свободному краю ногтя.
- **Онихорексис** - расслоение свободного края ногтевой пластинки, с отщеплением мелких осколков ногтя и образование различных дефектов и узур.
- **Койлонихия** - образованием более или менее глубокого блюдцеобразного вдавления на поверхности ногтевой пластинки.
- **Онихоптоз и Анонихия** – отторжение и отсутствие ногтевых пластинок может иметь временный характер.
- **Pterygium unguis**

Все описанные клинические формы онихий могут быть в различных сочетаниях у одного и того же больного и по существу часто являются стадиями развития одного и того же процесса.

Лечение ониходистрофий при красном плоском лишае представляет ещё большую трудность, чем при псориазе, так как здесь преобладают деструктивные изменения ногтевой пластинки. Методы и средства местной, наружной терапии онихии и паронихии не отличаются от лечения соответствующих при псориазе.

## 3. Экзема.

Экзема является хроническим заболеванием, которое отличается островоспалительными симптомами - воспалением эпидермиса, чувством жжения и зудом. Как правило, данный недуг имеет нервно-аллергическую природу, однако различают также микробную и другие виды экзем.

**Симптомы.** При хронической экземе кистей и стоп воспаление кожного покрова практически всегда сопровождается поражением ногтей, которое обычно выражается в помутнении и утолщении ногтя, а также последующем ее расслоении, при этом поражение ногтей при экземе начинается с ногтевой луночки. Постепенно вся ногтевая пластина начинает менять свою форму, ноготь становится шероховатым, тусклым, рыхлым, начинает шелушиться и расслаиваться. Кроме того воспаление затрагивает также кожу ногтевых валиков, которые становятся отечными, покрываются мелкими пузырьками и корочками. Стоит отметить, что поражение ногтей может встречаться также у больных хронической экземой, которая вовсе не затрагивает кожу кистей и стоп.

Еще одним характерным симптомом экземы ногтей является появление на ногтевой пластине поперечных борозд, мелких вдавливаний (в отличие от глубоких при псориазе). Ноготь постепенно меняет свой цвет и становится грязно-серым. Кроме того, очень часто экзема кистей и стоп сопровождается исчезновением ногтевой кожицы (эпонихиум).

Чем интенсивнее поражение кожи ногтевой фаланги, тем значительнее поражаются ногтевые пластины. При особо тяжелых формах экземы, а также при длительном течении болезни без принятия каких-либо мер, ногтевая пластина начинает отделяться от ногтевого ложа (иногда наблюдается полное отторжение ногтя). При хронических формах экземы процесс поражения ногтей также проходит хронически, с периодами ремиссий и рецидивов.

**Лечение.** Для эффективного лечения необходимо правильно установить диагноз. Дело в том, что поражения ногтей при экземе схожи с поражениями при псориазе, красном плоском лишае, кандидозе и других заболеваниях. Как правило, при экземе степень поражения ногтевого валика и ногтя напрямую зависит от основного экзематозного процесса на концевых фалангах.

Лечение включает в себя устранение основной причины заболевания. Как правило, больным прописывают витамины (В1, В6, С), назначают специальную диету, назначают препараты для местного применения (различные мази, примочки). Важным фактором эффективности лечения становится соблюдение гигиены.

Что касается ногтей, то при экземе (даже уже на стадии выздоровления) ногти надолго теряют свою привлекательность, неровности обычно очень заметны и не позволяют сделать маникюр. Выходом может стать качественное наращивание ногтей (однако, не в период острого протекания болезни!). Искусственные ногти (они должны быть не очень длинными, чтобы не создавать дополнительную нагрузку) будут защищать естественный ноготь, а также способствовать его выравниванию.

#### **4. Акродерматит Галлопо.**

*Acrodermatitis chronica continua Hallopeau.* Этиология не выяснена.

Заболевают чаще дети, поражаются пальцы кистей, реже стоп, еще реже кожа туловища и слизистая полости рта. Возникновению заболевания предшествует травма.

Процесс обычно начинается с концевых фаланг и околоногтевых валиков пальцев кистей. Кожа от розово-красных до синюшно-багровых оттенков, уплотненная, отечная, с шелушением, мелкими трещинами, пустулами на поверхности; последние почти сливаются, и образуется большой пузырь.

Длительное течение заболевания приводит к **ониходистрофиям**, сходным с псориатическими онихиями: ногтевые пластинки становятся тусклыми, иногда утолщаются и приобретают желтоватую окраску (на их поверхности появляются борозды, большей

частью поперечные, иногда наперстковидные вдавления; не редко явления онихолизиса), и **атрофии кожи концевых фаланг.**

Лечение такое же, как при псориазе ногтей и ногтевых валиков.

### **5. Гнездная алопеция.**

Нередко клинически проявляется точечными углублениями на поверхности многих ногтевых пластинок, преимущественно рук, напоминающую наперстковидную истыканость при псориазе ногтей. В отличие от псориаза, точечные углубления обычно более поверхностны и расположены рядами в виде полос или линий, чаще продольных, но иногда и без особого порядка.

Гнездная алопеция нередко сопровождается изменениями ногтей — бороздок, лейконихией, отмечается их ломкость.

В тяжелых случаях ногтевые пластинки быстро теряют связь с ногтевым ложем и отторгаются без клинически видимых воспалительных явлений (онихомадезис) со стороны ногтевых валиков.

### **6. Розовый лишай Жибера.**

Розовый лишай Жибера — заболевание кожи неустановленной этиологии, проявляющееся характерными округлыми пятнами бледно-розового цвета с легким шелушением.

Изменения ногтей выражаются в появлении множественных поперечных борозд, образовавших четырехугольный очаг дистрофии в средней трети каждой ногтевой пластинки на 5 мм выше луночки ногтя. По мнению многих специалистов это свидетельствует о нарушении матрицы ногтей в некоторых случаях этого дерматита.

### **7. Истинная аконтолитическая пузырчатка.**

Поражение ногтевых пластинок при данном дерматите встречается крайне редко. Изменения ногтей при этом заболевании вторичны, обусловленные возникновением пузырей на коже мягких тканей, окружающих ноготь, особенно на коже заднего ногтевого валика и ногтевого ложа.

При этом наблюдаются различного рода дистрофические изменения ногтей, начиная от образования поперечных борозд (линии Бо), точечных углублений, желтовато-бурой пигментации ногтевой пластинки, подногтевого гиперкератоза, расщепления и расслоения ногтевой пластинки (онихолизис), до частичного и полного отторжения ногтя от ногтевого ложа (онихолизис и онихомадезис).

### **8. Герпетиформный дерматит Дюринга.**

Дерматит Дюринга — заболевание кожи, причина которого не выяснена. Заболевание характеризуется длительным течением с приступообразным появлением на коже туловища и конечностей зудящей сыпи в виде волдырей, пузырьков, группирующихся в кольца, полукольца и гирлянды. Онихии при данном дерматозе описаны мало. Изменения ногтей заключались в появлении поперечных линий, поверхностном шелушении и тусклости пораженных ногтевых пластинок.

### **9. Врожденный буллезный эпидермолиз.**

Буллёзный эпидермолиз (Epidermolysis Bullosa) – редкое, и на сегодняшний день неизлечимое генетическое заболевание, характеризующееся образованием пузырей на коже и слизистых оболочках при незначительных травмах или спонтанно. Даже несильное прикосновение или трение может стать причиной появления нового пузыря.

Поражение ногтей наблюдается преимущественно в подгруппах пограничного и дистрофического буллезного эпидермолиза: повторное образование пузырей в области концевых фаланг пальцев ведет к онихомадезису, отторжению ногтевой пластинки, рубцовым изменениям и птеригиуму ногтевого ложа, стойкой анонихии, мутиляции концевой фаланги, контрактурам.

Однако, и при простом буллезном эпидермолизе ониходистрофии встречаются очень часто и чрезвычайно разнообразны: так, при пятнистом буллезном эпидермолизе и форме Мендеса-Коста с нервно-мышечной дистрофией часто встречающиеся ониходистрофии обусловлены не только основным патологическим состоянием, но и сопутствующим акроцианозом и нарушением трофической функции периферических нервов.

Играет роль также общее физическое недоразвитие. Уже в раннем детстве имеют место ониходистрофии в виде деформаций, истончение ногтей, их атрофии; на ложе образуются гладкие рубцы и милиум-подобные белые эпидермальные кисты. В дальнейшем нерациональное трудоустройство таких больных усугубляет тяжесть онихий при буллезном эпидермолизе.

## **10 Многоформная экссудативная эритема.**

Эритема экссудативная многоформная – острое, нередко рецидивирующее заболевание кожи и слизистых оболочек инфекционно-аллергического генеза.

После перенесенной многоформной экссудативной эритемы даже средней степени тяжести и без поражения кожи ногтевых фаланг и ногтевых валиков на поверхности ногтевых пластинок можно увидеть поперечные борозды, постепенно передвигающиеся к свободному краю ногтевой пластики вместе с её ростом.

## **11.Фолликулярный дискератоз (болезнь Дарье).**

Болезнь Дарье - это наследственное аутосомно-доминантное заболевание, характеризующееся высыпанием преимущественно в местах проявления себореи фолликулярных гиперкератотических папул, склонных к слиянию и образованию очагов с вегетацией, особенно в складках.

Ломкость, продольные борозды, и гребешки, узурь, трещины. Бывает выражен подногтевой гиперкератоз, причем, роговая масса под ногтем имеет клиновидную форму. Иногда наблюдаются беловатые или красноватые продольные полосы, короткие подногтевые геморрагические полосы. Тяжесть ониходистрофии прямо коррелирует с количеством высыпаний на конечностях. Отдельные ногти становятся необычно твердыми, гипертрофированными в дистальной части. Кожные поражения могут осложняться пиодермией и кандидозной паронихией.

Лечение - ванночки с дубовой корой, морской солью, рапные ванночки.

## **12.Энтеропатический акродерматит.**

Акродерматит энтеропатический – наследственный дерматоз, обусловленный дефицитом абсорбции цинка в тонком кишечнике.

Характеризуется везикуло-буллезными высыпаниями преимущественно вокруг естественных отверстий и на дистальных отделах конечностей, алопецией и диареей. У больных наблюдаются дистрофические изменения ногтей рук и ног в виде редких точечных (наперстковидных) углублений, продольных гребешков и борозд.

### **13. Симметричная аденома сальных желез.**

Аденома сальных желез - это наследственная эктомезодермальная дисплазия, относящаяся к факоматозам.

Синдром Прингля-Бурневиля – симметричное высыпание полушаровидных желтовато-красноватых узелков в области носо-щечных складок, подбородка, носа в сочетании с изменениями глазного дна, психической неполноценностью, умственной отсталостью и судорогами. Этот синдром нередко включает в себя образования на пальцах рук и ног околоногтевых и подногтевых фибром ногтевого ложа, известных под названием опухолей Коопена. Фибромы приводят к деформации ногтевых пластинок.

### **14.Красный отрубевидный волосяной лишай (болезнь Девержи).**

Девержи болезнь (синоним красный отрубевидный волосяной лишай) - заболевание кожи, развивающееся в результате нарушения ороговения и проявляющееся множественными мелкими фолликулярными ороговевающими папулами. Одна из форм кератозов.

Поражаются ногтевые пластинки на руках и ногах. Все ногти утолщены за счет выраженного подногтевого гиперкератоза, тусклые, как бы сдавлены с боков, желтоватой окраски; при этом подногтевая роговая масса спаяна с ногтевой пластинкой, имеет пористый характер и напоминает сердцевину тростника. Поверхность пораженных ногтей с продольной исчерченностью. Надавливание на ноготь почти всегда болезненно.

### **15.Кератодермия ладоней и подошв.**

Ладонно-подошвенные кератодермии представляют собой большую группу гетерогенных заболеваний, объединяемых общим признаком — повышенным ороговением ладоней и подошв за счет увеличения продукции кератиноцитов при уменьшении их нормальной десквамации.

Поражения ногтей при кератодермиях неспецифичны и разнообразны, хотя определенные тенденции все же имеют место:

- при преимущественно диффузных процессах чаще наблюдаются гипертрофические онихии, достигающие до степени онихогрифоза;
- при преимущественно очаговых – деформации, койлонихии и трахионихии;
- айнгум при кератодермии Фовинкеля (фиброзная поперечная перетяжка концевой фаланги с последующей мутиляцией);
- онихомадезис одних ногтей и онихогрифоз других при точечной кератодермии Бушке-Фишера.

### **16.Ихтиоз.**

Ихтиоз — наследственное заболевание, проявляющееся генерализованным нарушением ороговения кожи.

Среди ониходистрофий преобладают утолщение ногтевых пластинок за счет подногтевого гиперкератоза, потеря нормального роста, тусклость, серая, иногда черная окраска. Изредка развиваются явления онихогрифоза.

### **17. Системная красная волчанка.**

Заболевание из группы диффузных болезней соединительной ткани, проявляется аутоиммунным синдромом, системным поражением соединительной ткани, кожи и внутренних органов с характерной фотосенсебилизацией.

В литературе можно найти ограниченное число сообщений об этих поражениях: истончение ногтевой пластинки, подногтевые полосовидные кровоизлияния, полосовидные кровоизлияния и петехии - ранние симптомы поражения ногтевого ложа и ногтевой пластинки.

### **18. Склеродермия.**

Склеродермия — заболевание соединительной ткани, основные проявления которого связаны с нарушением кровоснабжения и уплотнением органов и тканей.

Нарушение кровоснабжения матрицы ногтя ведет к развитию атрофии ногтевых пластинок. Ногти, преимущественно на руках, становятся цианотичными, сухими, ломкими, истонченными, перестают расти и легко деформируются и разрушаются (онихорексис) даже при не больших травмах; а также не исключено отторжение ногтевой пластинки.

### **19. Дерматомиозит.**

Дерматомиозит — воспалительное поражение мышц, характеризующееся поражением поперечно-полосатой и гладкой мускулатуры с нарушением двигательной функции, а также поражением кожи в виде покраснения и отека, преимущественно на открытых участках тела.

Ониходистрофии:

- **Линейные эритематозные очаги с телеангиоэктазии**, наряду с диффузной воспалительной эритемой, отеком задних ногтевых валиков, иногда появление синюшно-красных пятен вокруг ногтя (**периунгвальная эритема**).
- **Изменение ногтевой кожицы в виде утолщения, гиперкератоза, шероховатости, серовато-желтой окраски**; при этом резко утолщенная кожица надвигается на область луночки со стороны заднего ногтевого валика. Попытка отодвинуть это образование вызывает резкую болезненность.
- А также возможны дистрофические изменения в виде **поперечных и продольных борозд, потери нормального блеска, койлонихии**.

### **20. Другие дерматозы.**

Различного рода дистрофические изменения ногтей и паронихии встречаются и при других кожных заболеваниях, особенно при локализации высыпаний на тыльной поверхности

ногтевых фаланг пальцев. Описаны онихии при болезни Кирле, порокератозе Мибелли, эксфолиативном дерматите и других заболеваниях.

Эти изменения не представляют чего-либо характерного, не имеют диагностического значения и проявляются главным образом в виде утолщения или истончения ногтевых пластинок, продольных и поперечных борозд.

## **ТЕСТОВЫЕ ЗАДАНИЯ**

**1. Полная регенерация видимой части ногтя происходит**

- а) за 1-2 месяца
- б) за 2-3 месяца
- в) за 3-4 месяца
- г) за 4-5 месяцев
- д) свыше 5 месяцев

## **2. Онихобласты локализуются**

- а) в матрице ногтя
- б) в области боковых ногтевых валиков
- г) в области заднего ногтевого валика
- д) правильно а) и б)

## **3. Онихобласты матрицы обеспечивают**

- а) рост ногтя в длину
- б) рост ногтя в ширину
- в) утолщение ногтевой пластинки
- г) плотное соединение ногтя с его ложем
- д) все перечисленное

## **4. Онихомадезис это:**

- а) отделением от ложа всей ногтевой пластинки со свободного края
- б) отделением от ложа всей ногтевой пластинки с проксимального отдела со стороны заднего ногтевого ложа
- в) поперечная, точнее дугообразная, борозда, пересекающая поверхность ногтевой пластинки от одного бокового валика до другого
- г) расщепление ногтевой пластинки в продольном направлении

## **5. Койлонихия это:**

- а) расщепление ногтевой пластинки в продольном направлении
- б) ногтевая пластинка становится тусклой, шероховатой, может шелушиться мелкими тонкими чешуйками и отсутствием луночки
- в) стертый свободный край ногтя, образуется в результате постоянного расчесывания зудящих очагов на коже при некоторых хронических дерматозах
- г) ложкообразные ногти

## **6. Онихауксис это:**

- а) выраженное размягчение ногтевой пластинки,
- б) дистрофия ногтевой пластинки, при которой ее поверхность выглядит плоской, без нормальной выпуклости
- в) гипертрофия ногтя, сопровождающаяся потерей прозрачности и потемнением (до почернения) ногтевой пластинки
- г) характеризующий особую твердость ногтевой пластинки приобретенного генеза

## **7. Препараты мышьяка не окрашивают ногтевую пластинку в:**



- а) белые поперечно расположенные полосы
- б) молочно-белого цвета
- в) голубой цвет
- г) коричневыми

**8. Формальдегид не окрашивает ногтевую пластинку в:**

- а) желтую
- б) ржавую, затем коричневую
- в) синюшную окраску
- г) серую

**9. Клинические формы лейконихии:**

- а) точечная, пятнистая
- б) полосовидная (поперечная)
- в) тотальная
- г) субтотальная (частичная)
- д) все правильны

**10. Онихошизис – это:**

- а) Расщепление ногтей параллельно свободному краю ногтя
- б) Расщепление ногтей в продольном направлении
- в) Изменения строения ногтя с нарушением развития ногтевой пластинки
- г) Частичное отслоение ногтевой пластинки
- д) Это поперечные углубления на ногтевой пластинке

**ВАРИАНТЫ ОТВЕТОВ**

- 1. в
- 2. д
- 3. а
- 4. б
- 5. г
- 6. в
- 7. в
- 8. г
- 9. д
- 10.а

**СПИСОК ЛИТЕРАТУРЫ**

**Основной:**

1. Р.Беран, Э. Ханеке. Атлас. Дифференциальная диагностика поражений ногтей. – «ГЭОТАР-Мелиа», 2011г.
2. А.Б. Яковлев, Лекция: Ониходистрофии. Видеоконференция.2012г.

**Дополнительный:**

1. Байтяков В.В., Дикова О.В. Псориатическая болезнь: этиопатогенез, клиника, диагностика, лечение. – Саранск: Изд-во Мордов. ун-та, 2010. – 92 с.
2. Филимонкова Н.Н., Кашеева Я.В., Топычканова Е.П. Современные клинико-анамнестические особенности псориаза // Урал. мед. журн. – 2011. – № 8 (86). – С. 43–45.
3. Яковлев А.Б., Суколин Г.И. Ониходистрофии (лекция). Российский журнал кожных и венерических болезней. — 2005, № 4, с. 53–59.
4. Iglesias A., Tamayo L., Sosa-de-Martinez C. et al. Prevalence and nature of nail alterations in pediatric patients. *Pediat Dermatol* 2001, № 2, с. 107–109
5. Rich P., Scher R.K. Nail psoriasis severity index: a useful tool for evaluation of nail psoriasis // *J. Am. Acad. Dermatol.* – 2003. – Vol. 49, №2. – P. 206–212.