

**ФЕДЕРАЛЬНОЕ ГОСУДАРСТВЕННОЕ БЮДЖЕТНОЕ ОБРАЗОВАТЕЛЬНОЕ
УЧРЕЖДЕНИЕ ВЫСШЕГО ОБРАЗОВАНИЯ
«КУБАНСКИЙ ГОСУДАРСТВЕННЫЙ МЕДИЦИНСКИЙ УНИВЕРСИТЕТ»
МИНИСТЕРСТВА ЗДРАВООХРАНЕНИЯ РОССИЙСКОЙ ФЕДЕРАЦИИ
(ФГБОУ ВО КубГМУ Минздрава России)**



КАФЕДРА ПАТОЛОГИЧЕСКОЙ АНАТОМИИ

**ПАТОЛОГИЧЕСКАЯ АНАТОМИЯ,
КЛИНИЧЕСКАЯ ПАТОЛОГИЧЕСКАЯ АНАТОМИЯ**

РАБОЧАЯ ТЕТРАДЬ

для студентов III курса педиатрического факультета

**В двух частях
Часть I**

Краснодар 2021 г.

УДК 616 – 091 (075.8)

ББК 52.51

У 91

Составители:

Славинский Александр Александрович –
заведующий кафедрой патологической анатомии ФГБОУ ВО КубГМУ Минздрава России,
доктор биологических наук, профессор.

Чуприненко Людмила Михайловна –
доцент кафедры патологической анатомии ФГБОУ ВО КубГМУ Минздрава России,
кандидат медицинских наук, доцент.

Друшевская Виктория Леонидовна –
доцент кафедры патологической анатомии ФГБОУ ВО КубГМУ Минздрава России,
кандидат биологических наук.

Под редакцией профессора А.А. Славинского

Рабочая тетрадь «Патологическая анатомия, клиническая патологическая анатомия» часть I, издание 4-е, дополненное, исправленное.

Учебное пособие для студентов педиатрического факультета в 2-х частях, часть I. - Краснодар: ФГБОУ ВО КубГМУ Минздрава России, 2021. – 56 с.

Рецензенты:

Заведующий кафедрой общей и клинической патофизиологии ФГБОУ ВО КубГМУ Минздрава России доктор медицинских наук профессор А.Х. Каде

Заведующий кафедрой хирургических болезней ФГБОУ ВО КубГМУ Минздрава России доктор медицинских наук профессор С.Е. Гуменюк

Рабочая тетрадь для практических работ по дисциплине «Патологическая анатомия, клиническая патологическая анатомия», состоящая из 2-х частей, переработана и дополнена в соответствии требованиями ФГОС ВО 3+, предназначена для студентов медицинских вузов, по направлению подготовки 31.05.02 – Педиатрия (уровень специалитета).

Печатается по рекомендации ЦМС ФГБОУ ВО КубГМУ Минздрава России протокол № 4 от 15 апреля 2021 г.

УДК 616 – 091 (075.8)

ББК 52.51

Славинский Александр Александрович
Друшевская Виктория Леонидовна
Чуприненко Людмила Михайловна

ОГЛАВЛЕНИЕ

Предисловие	4
Введение	4
Занятие 1 Предмет и задачи патологической анатомии. Методы исследования различных типов тканей. Процессы адаптации.....	5
Занятие 2 Повреждение клеток и тканей. Морфология обратимого повреждения. Внутриклеточные накопления.....	12
Занятие 3 Гибель клеток и тканей в живом организме. Процессы регенерации.....	18
Занятие 4 Расстройства кровообращения. Тромбоз. Эмболия. Малокровие. Полнокровие.....	21
Занятие 5 Расстройства кровообращения. Кровотечение.....	24
Итоговое занятие № 1	24
Занятие 6 Воспаление: этиология, патогенез, морфогенез. Фазы воспаления. Экссудативное воспаление: виды, морфология.....	26
Занятие 7 Проллиферативное воспаление: виды, морфология. Особенности хронического воспаления.....	29
Занятие 8 Общий морфогенез и морфология опухолей. Доброкачественные и злокачественные опухоли, их свойства. Опухоли из эпителия.....	32
Занятие 9 Опухоли из производных мезенхимы и меланинообразующей ткани. Опухоли у детей: особенности, виды, морфология.....	35
Занятие 10 Опухоли из нервной ткани. Итоговое занятие № 2	38
Занятие 11 Болезни пищеварительного тракта. Врожденные пороки органов пищеварения.....	41
Занятие 12 Болезни печени, желчного пузыря, поджелудочной железы.....	43
Занятие 13 Болезни органов дыхания. Пневмопатии новорожденных.	45
Занятие 14 Болезни органов дыхания. Туберкулез.....	49
Занятие 15 Итоговое занятие № 3	52
Список использованных источников	54
Список рекомендуемой литературы	54
Приложения	55

Цель учебно-методического пособия – помочь студентам 3 курса педиатрического факультета изучить общепатологические процессы, освоить этиологию, патогенез, морфогенез и клинико-морфологические проявления заболеваний, их исходы и осложнения. Пособие научит проводить клинико-анатомические сопоставления и анализ биопсийного, операционного и аутопсийного материала, поможет изучить патологию, связанную с профессиональной деятельностью.

Рабочая тетрадь состоит из 2-х частей, включает 27 тем практических занятий. Для подготовки к каждому из них даны контрольные вопросы, указаны учебные цели, навыки и умения, которыми должен овладеть студент после изучения темы. Самостоятельная работа студентов на практическом занятии состоит из изучения и описания макропрепаратов и микропрепаратов. Практические навыки, приобретаемые студентами на занятии, заключаются в умении анализировать макро- и микроскопические изменения и давать заключение о характере патологического процесса и его клинических проявлениях, решать ситуационные задачи. Для подготовки к каждому итоговому занятию студенты используют контрольные вопросы по пройденному материалу. Приложения рабочей тетради содержат список рекомендуемой литературы и ссылки на ресурсы Интернет.

Пособие поможет закрепить знания по изучаемому предмету, подготовиться к экзамену. Оно направлено на формирование клинического мышления у студентов, приобретение общекультурных, общепрофессиональных и профессиональных компетенций.

Рабочая тетрадь предназначена для студентов педиатрического факультета медицинских вузов.

ВВЕДЕНИЕ

Целью изучения патологической анатомии в медицинском вузе является освоение патологических процессов и морфологических проявлений болезней, их этиологии и патогенеза, морфогенеза, осложнений, исходов, патоморфоза, ознакомление с задачами и принципами организации патологоанатомической службы. Требования к уровню подготовки студентов включают знание нозологии и принципов классификации болезней, характерных изменений внутренних органов при важнейших заболеваниях человека и умение описывать морфологические изменения изучаемых макропрепаратов, микропрепаратов и электронограмм.

Рабочая тетрадь состоит из 2-х частей. В первую часть включены темы по общей патанатомии, а также болезни легких, желудочно-кишечного тракта, печени и туберкулезу. Во второй части представлена информация о заболеваниях почек и эндокринных органов, инфекционной патологии, болезнях сердечно-сосудистой системы, беременности и половых органов..

Изучение каждой темы начинается с определения цели практического занятия. В рабочей тетради приводятся контрольные вопросы для подготовки к практическому занятию и вопросы для самостоятельной внеаудиторной работы. Практический раздел представлен заданиями по заполнению таблиц, изучению и описанию макро- и микропрепаратов. Практическая часть работы завершается решением ситуационных задач. Такая методика проведения практического занятия направлена на прочное усвоение материала студентами. Этому так же способствуют различные формы контроля в течение учебного года: текущий контроль знаний на практических и итоговых занятиях, устные собеседования по изученным темам и итоговый контроль на экзамене.

Дата: _____

ЗАНЯТИЕ № 1

ТЕМА: "ПРЕДМЕТ И ЗАДАЧИ ПАТОЛОГИЧЕСКОЙ АНАТОМИИ. МЕТОДЫ ИССЛЕДОВАНИЯ РАЗЛИЧНЫХ ТИПОВ ТКАНЕЙ. ПРОЦЕССЫ АДАПТАЦИИ"

Цели практического занятия.

✓ **Знать:**

- основные термины и понятия;
- объекты, методы и уровни исследования в патологической анатомии, виды тканей;
- виды процессов адаптации, их макро- и микроскопические проявления, причины, патогенез, морфогенез, исходы.

✓ **Уметь:**

- различать макро- и микроскопические методы исследования патологической анатомии;
- распознавать на макро- и микропрепаратах различные виды адаптации, давать заключение о морфологической динамике патологических процессов и их исходах, решать тестовые и ситуационные задачи, отвечать на контрольные вопросы.

✓ **Владеть:**

- алгоритмом описания пораженного органа на макроскопическом уровне;
- навыками микроскопического описания патологически измененной ткани;
- умением анализировать макро- и микроскопические изменения и давать заключение о характере патологического процесса и его клинических проявлениях.

КОНТРОЛЬНЫЕ ВОПРОСЫ ДЛЯ ПОДГОТОВКИ К ПРАКТИЧЕСКОМУ ЗАНЯТИЮ:

1. Содержание, задачи, объекты и методы исследования патологической анатомии.
2. Типы тканей, классификация, основные функции.
3. Атрофия: виды, причины, морфологическая характеристика.
4. Гипертрофия: виды, причины, морфологическая характеристика.
5. Гиперплазия: виды, причины, морфологическая характеристика.
6. Метapлазия: виды, морфологическая характеристика, клиническое значение.

Ткань это филогенетически сложившаяся жизнеспособная интеграция клеток, межклеточного вещества и неклеточных структур, объединенных источником происхождения, закономерностями развития, однотипностью строения и механизмов регенерации, а также общностью выполняемых функций.

Клетки являются основными, функционально ведущими компонентами тканей. Все остальные структурные компоненты тканей являются *производными клеток*.

Практически все ткани состоят из нескольких типов клеток. Кроме того клетки каждого типа в тканях могут находиться на разных этапах дифференцировки. Поэтому в тканях различают такие понятия как **клеточная популяция** и **клеточный дифферон**.

- **Клеточная популяция** – это совокупность клеток данного типа. Например, в рыхлой соединительной ткани содержится: популяция фибробластов, популяция макрофагов, популяция тканевых базофилов и другие.
- **Клеточный дифферон** или гистогенетический ряд – это совокупность клеток данного типа (данной популяции), находящихся на разных этапах дифференцировки.
- **Межклеточное вещество** – также является продуктом деятельности клеток и состоит из:
 - аморфного вещества;
 - волокон – коллагеновых, ретикулярных, эластических.

МОРФОФУНКЦИОНАЛЬНАЯ КЛАССИФИКАЦИЯ ТКАНЕЙ (ОСНОВНЫЕ ТИПЫ ТКАНЕЙ):

1. Эпителиальные ткани

- однослойные, многослойные;
- покровные, железистые, сенсорные, сократительные;
- эктодермальные, энтодермальные, мезодермальные, прехордальные, урогенитальные.

2. Ткани внутренней среды

- кровь, лимфа;
- соединительные ткани;
- скелетные ткани;
- специализированные соединительные ткани.

3. Мышечные ткани

- гладкие (висцеральный, сосудистый, нейтральный типы);
- поперечно-полосатая скелетная;
- поперечно-полосатая сердечная.

4. Нервная ткань

I. Эпителиальные ткани или эпителии образуют внешние и внутренние покровы организма, а также железы.

Функции эпителиальной ткани:

- защитная (барьерная);
- секреторная (секретирует ряд веществ);
- экскреторная (выделяет ряд веществ);
- всасывательная (эпителии желудочно-кишечного тракта, полости рта).

Структурно-функциональные особенности эпителиальных тканей:

- эпителиальные клетки всегда располагаются пластами;
- эпителиальные клетки всегда располагаются на **базальной мембране**;
- эпителиальные ткани не содержат кровеносных и лимфатических сосудов;
- эпителиальные клетки строго дифференцированы на апикальный и базальный полюс;
- эпителиальные ткани имеют высокую регенераторную способность;
- в эпителиальной ткани имеется преобладание клеток над межклеточным веществом или даже его отсутствие.

Структурные компоненты эпителиальной ткани:

1. **Эпителиоциты** – являются основными структурными элементами эпителиальных тканей. Располагаются в эпителиальных пластах вплотную и связаны между собой различными типами межклеточных контактов.

2. **Базальная мембрана** – толщина около 1 мкм, состоит из:

- тонких коллагеновых фибрилл (из белка коллагена 4 типа);
- аморфного вещества (матрикса), состоящего из углеводно-белково-липидного комплекса.

Классификация эпителиальных тканей:

- покровные эпителии – образующие внешние и внутренние покровы;
- железистые эпителии – составляющие большинство желез организма.

Морфологическая классификация покровных эпителиев:

- однослойный плоский (*мезотелий* – выстилает серозные оболочки: плевральную, брюшную, перикардальную);

- однослойный кубический (*нефротелий* – эпителий почечных канальцев);
- однослойный однорядный цилиндрический – ядра располагаются на одном уровне (эпителий цервикальных желез шейки матки);
- однослойный многорядный цилиндрический – ядра располагаются на разных уровнях (*бронхиальный* эпителий);
- многослойный плоский ороговевающий эпителий – *эпидермис* (кожа);
- многослойный плоский неороговевающий – полость рта, пищевод, влагалище;
- уротелиальный (переходный) – форма клеток и количество в эпителиальном пласте этого эпителия зависит от функционального состояния органа (*уротелий* слизистых оболочек мочевыделительной системы).

II. Ткани внутренней среды. Соединительные ткани.

В понятие соединительные ткани объединяются неодинаковые по морфологии и выполняемым функциям ткани, но обладающие некоторыми общими свойствами и развивающиеся из единого источника – *мезенхимы*.

Функции соединительных тканей:

- трофическая (метаболическая);
- опорная;
- защитная (механическая, неспецифическая и специфическая иммунологическая);
- репаративная (пластическая).

Классификация соединительных тканей:

1. собственно соединительные ткани:
 - **волокнистые:** рыхлая и плотная (оформленная и неоформленная);
 - **специальные:** ретикулярная, жировая, слизистая, пигментная;
2. скелетные ткани:
 - **хрящевые:** гиалиновая, эластическая, фиброзно-волокнистая;
 - **костные:** пластинчатая, ретикуло-фиброзная.
3. кровь и лимфа

Наиболее распространенными в организме являются **волокнистые соединительные ткани** и особенно рыхлая волокнистая соединительная ткань, которая входит в состав практически всех органов, образуя строму, слои и прослойки, сопровождая кровеносные сосуды. Она состоит из клеток и межклеточного вещества.

Типы клеток соединительной ткани

Фибробласты – преобладающая популяция клеток рыхлой волокнистой соединительной ткани. Они неоднородны по степени зрелости и функциональной специфичности. Преобладающей формой являются *зрелые фибробласты*, функция которых заключается в синтезе и выделении в межклеточную среду белков – коллагена и эластина, а также гликозаминогликанов, из которых внеклеточно осуществляется образование различных типов волокон и аморфного вещества.

Макрофаги – клетки, осуществляющие защитную функцию, прежде всего посредством фагоцитоза крупных частиц, откуда и происходит их название. Образуются макрофаги из моноцитов крови после их выхода из кровеносного русла. Макрофаги характеризуются структурной и функциональной гетерогенностью в зависимости от степени зрелости, от области локализации, а также от их активации антигенами или лимфоцитами. Макрофаги соединительной ткани ранее называли *гистиоцитами*. Различают также макрофаги сероз-

ных полостей (перитонеальные и плевральные), лёгких (альвеолярные), макрофаги печени (купферовские клетки), макрофаги центральной нервной системы (глиальные макрофаги), костной ткани (остеокласты). Все эти разнообразные формы макрофагов объединяются в мононуклеарную фагоцитарную систему.

Жировые клетки (адипоциты) содержатся в рыхлой соединительной ткани в разных количествах, в разных участках тела и в разных органах. Располагаются они обычно группами вблизи сосудов микроциркуляторного русла.

Лейкоциты – в рыхлой волокнистой соединительной ткани обязательно содержатся в различных количествах клетки крови – лимфоциты и нейтрофилы. При воспалительных состояниях количество их резко увеличивается (лимфоцитарная или нейтрофильная инфильтрация). Эти клетки выполняют защитную функцию.

Плотная волокнистая соединительная ткань отличается от рыхлой преобладанием в межклеточном веществе волокнистого компонента над аморфным. В зависимости от характера расположения волокон плотная волокнистая соединительная ткань подразделяется на следующие виды:

Оформленная – волокна располагаются упорядочено, то есть обычно параллельно друг другу (сухожилия, связки).

Неоформленная – волокна расположены неупорядочено (сетчатый слой дермы кожи).

III. Мышечные ткани

Классификация мышечных тканей:

- ✓ гладкая (неисчерченная);
- ✓ поперечно-полосатая (исчерченная) – скелетная;
- ✓ сердечная.

IV. **Нервная ткань** осуществляет регуляцию деятельности тканей и органов, их взаимосвязь и связь с окружающей средой. Она состоит из: *нейроцитов* и *нейроглии*, обеспечивающей существование и специфическую функцию нервных клеток. Нейроглия осуществляет опорную, трофическую, разграничительную, секреторную и защитную функции. Особенностью нервной ткани является полное отсутствие межклеточного вещества.

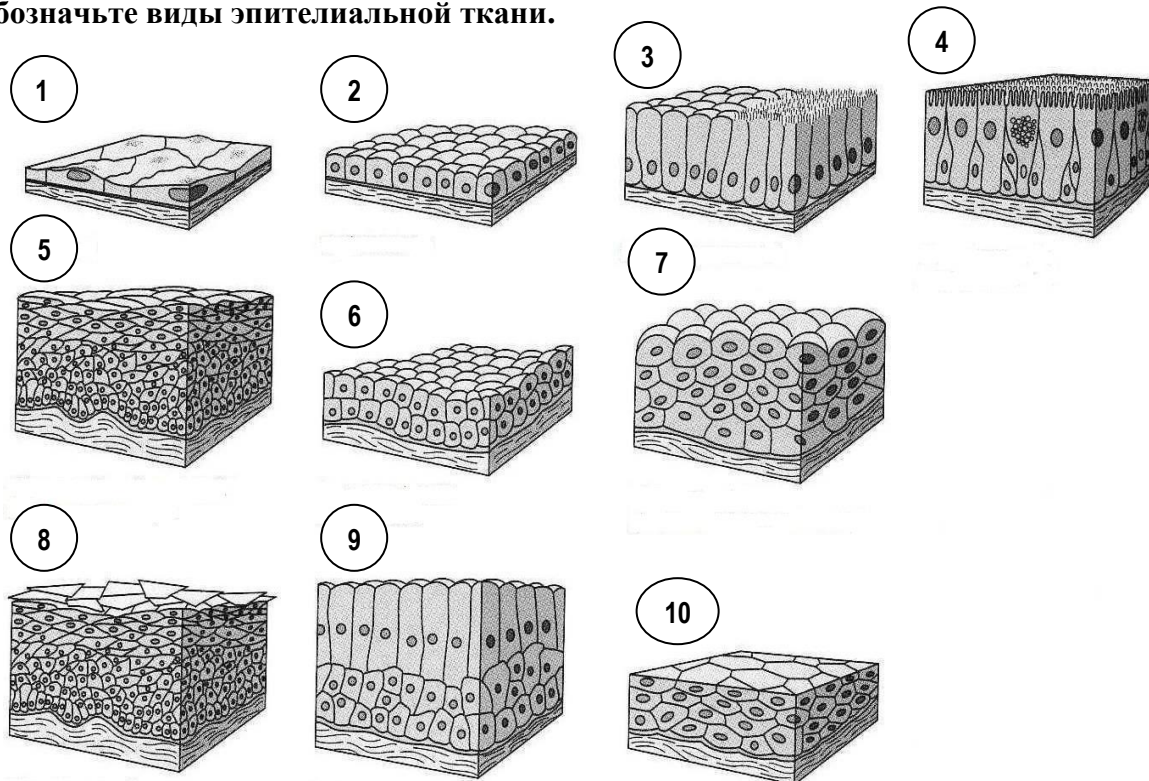
Классификация нейроглии: макроглия (глиоциты) – эпендимоциты, астроциты, олигодендроциты; микроглия (макрофаги мозга).

Нервные волокна – отростки нервных клеток, обычно покрытые оболочками. В различных отделах нервной системы оболочки нервных волокон значительно отличаются друг от друга по своему строению, поэтому в соответствии с особенностями их строения все нервные волокна делятся на две основные группы – *миелиновые* и *безмиелиновые*. Те и другие состоят из отростка нервной клетки, который лежит в центре волокна и поэтому называется *осевым цилиндром*, и оболочки, образованной клетками олигодендроглии, которые здесь называются *нейролеммоцитами (шванновскими клетками)*.

РАБОТА НА ПРАКТИЧЕСКОМ ЗАНЯТИИ:

I. Изучите СХЕМУ ОПИСАНИЯ ПРЕПАРАТА НА МАКРОСКОПИЧЕСКОМ УРОВНЕ (ПРИЛОЖЕНИЕ 1).

II. Обозначьте виды эпителиальной ткани.



1 -
2 -
3 -
4 -
5 -
6 -
7 -
8 -
9 -
10 -

III. Заполните таблицы.

Таблица 1. Гистохимическое исследование в патологической анатомии.

Компонент	Гистологический краситель	Цвет продукта реакции
Коллагеновые волокна		
Амилоид		
Железо (гемосидерин)		
Мукополисахариды		
Нейтральные жиры		

Таблица 2. Объекты и методы исследования патологической анатомии.

Объекты	
Методы	

IV. Изучите макропрепараты: бурая атрофия миокарда, атрофия яичника, гидронефроз, гидроцефалия, гипертрофия миокарда, гиперплазия предстательной железы, гипертрофия стенки мочевого пузыря.

V. Опишите макропрепарат.

VI. Опишите микроскопические изменения:

1.

2.

3.

VI. Решите ситуационные задачи:

Задача № 1. Мужчина 67 лет умер от сердечно-сосудистой недостаточности. При вскрытии обнаружено утолщение стенки левого желудочка до 1,7 см, масса сердца 675 г., полости сердца дилатированы.

Дайте ответы на вопросы:

1. Укажите патологический процесс возникший в сердце.
2. Назовите стадию развития процесса.
3. Укажите возможные причины возникновения изменений в сердце.

Задача № 2. В патологоанатомическое отделение направлен операционный материал – удаленная правая почка. Орган увеличен в размерах, на разрезе чашечки и лоханка резко расширены, заполнены прозрачной жидкостью. В мочеточнике обнаружен камень. Толщина паренхимы почки от 0,5 см до 0,8 см. Корковый слой уменьшен до 0,2 см, граница между корковым и мозговым слоем плохо различима.

Дайте ответы на вопросы:

1. Какой общепатологический процесс развился в почке?
2. Назовите вид данного процесса и причину его возникновения.
3. Какие микроскопические изменения можно обнаружить в корковом слое почки?

Задача №3. В патологоанатомическое отделение поступил биопсийный материал после проведенной бронхоскопии. Из анамнеза: мужчина 55 лет, стаж курения 20 лет. При гистологическом исследовании: слизистая бронха выстлана многослойным плоским неороговевающим эпителием, в подслизистом слое скопление лимфоцитов и макрофагов.

Дайте ответы на вопросы:

1. Какой патологический процесс характеризует изменения в эпителии бронхов?
2. Укажите возможные причины его развития.
3. Назовите возможный исход данного патологического процесса.

Студент _____

Преподаватель _____

Дата: _____

ЗАНЯТИЕ № 2

ТЕМА: " ПОВРЕЖДЕНИЕ КЛЕТОК И ТКАНЕЙ. МОРФОЛОГИЯ ОБРАТИМОГО ПОВРЕЖДЕНИЯ. ВНУТРИКЛЕТОЧНЫЕ НАКОПЛЕНИЯ"

Цели практического занятия.

✓ **Знать:**

- основные термины и понятия;
- виды повреждения клеток и тканей, их макро- и микроскопические проявления, причины, патогенез, морфогенез, исходы.

✓ **Уметь:**

- распознавать на макро- и микропрепаратах различные виды повреждения клеток и тканей, давать заключение о морфологической динамике патологических процессов и их исходах, решать тестовые и ситуационные задачи, отвечать на контрольные вопросы.

✓ **Владеть:**

- алгоритмом описания пораженного органа на макроскопическом уровне;
- навыками микроскопического описания патологически измененной ткани;
- умением анализировать макро- и микроскопические изменения и давать заключение о характере патологического процесса и его клинических проявлениях.

КОНТРОЛЬНЫЕ ВОПРОСЫ ДЛЯ ПОДГОТОВКИ К ПРАКТИЧЕСКОМУ ЗАНЯТИЮ:

1. Причины, механизмы, виды повреждения клеток и тканей.
2. Внутриклеточные накопления: определение, морфогенез, виды.
3. Накопления белков: причины, виды, патогенез, морфологическая характеристика, исходы.
4. Накопление липидов (липидозы): причины, морфологическая характеристика, методы диагностики, исходы.
5. Накопление пигментов (хромопротеидов): классификация. Виды пигментов.
6. Гемосидероз. Причины, виды, патогенез, морфологическая характеристика, исходы.
7. Желтуха. Причины, виды, морфологическая характеристика.
8. Гипер- и гипомеланоз. Причины, виды, морфологическая характеристика.
9. Липофусциноз. Причины, виды, морфологическая характеристика.
10. Обызвествление (кальциноз). Причины, виды, патогенез, морфологическая характеристика, исходы.
11. Камнеобразование. Причины, механизмы, виды камней, клиническое значение.

Внутриклеточные накопления

Нелетальное повреждение клеток, которое приводит к нарушению обмена веществ и структурным изменениям клеток ранее назвалось *дистрофией*. Морфологические изменения, которые возникают при повреждении клетки, как правило проявляются **накоплением** в ней или в межклеточном веществе различных веществ: воды, липидов, белков, углеводов, пигментов, аномальных (не образующихся в нормальных условиях) веществ.

Разновидности внутриклеточных накоплений:

- накопление **естественных эндогенных метаболитов**, которые образуются в нормальном или ускоренном ритме, а скорость их удаления недостаточна (например, при жировых изменениях печени);
- накопление **эндогенных веществ, которые не могут метаболизироваться** (генетический дефект, в результате продукты обмена не используются, а откладываются внутри клетки, развиваются болезни накопления);
- аккумуляция **аномальных экзогенных веществ**, которые клетка не может ни разрушить с помощью ферментов, ни транспортировать в другое место.

Накопление белков

При избытке белка в цитоплазме клеток выявляются скопления, которые при окраске гематоксилином-эозином выглядят как округлые эозинофильные капли, вакуоли или массы. Например при заболеваниях почек, связанных с потерей белка с мочой (протеинурия), белок проходит через гломерулярный фильтр в проксимальные канальцы, откуда реабсорбируется эпителиальными клетками с помощью пиноцитоза. В случае избытка белка в первичной моче процесс реабсорбции нарушается и при слиянии пиноцитозных пузырьков с лизосомами формируются фаголизосомы, которые образуют *крупные эозинофильные капли в цитоплазме эпителиальных клеток* проксимальных канальцев – **гиалиново-капельные изменения (или внутриклеточный гиалиноз)**.

Нарушение обмена белков часто сочетается с повреждением Na^+ , K^+ -помпы. Клетки теряют способность поддерживать ионный и жидкостный гомеостаз, что приводит к накоплению ионов натрия, *набуханию или гидратации клетки* – **гидропические (вакуольные) изменения**.

Появление в ткани вещества, имеющего гомогенное розовое окрашивание при использовании окраски гематоксилином и эозином, схожее с окраской матрикса гиалинового хряща, носит название – **гиалиноз**. Различают *внутри- и внеклеточные накопления*

гиалиноподобного вещества. Примером **внутриклеточного гиалиноза**, связанного с избыточным накоплением белка являются гиалиново-капельные изменения эпителия канальцев почек (см. выше), также еще одним примером накопления гиалиноподобного вещества внутри клеток служат эозинофильные включения в клетках печени при алкогольной болезни, особенно характерные для острого алкогольного гепатита – *тельца Маллори (алкогольный гиалин)*. **Внеклеточные накопления** гиалиноподобного вещества происходят в стенках сосудов при гипертонической болезни или створках клапанов сердца при пороках. Внешний вид ткани при гиалинозе изменяется, она становится плотной, белой или полупрозрачной на разрезе.

Амилоидоз – патологическое состояние, обусловленное образованием сложного по химическому составу вещества, не образующегося в норме – **амилоида**. Этот белок состоит из фибриллярных структур и компонентов плазмы крови. Механизмом развития является извращенный синтез, при котором фибриллы амилоида синтезируются из ряда предшественников различными клетками (макрофагами, моноцитами, плазматическими и другими клетками). В результате накопления амилоида паренхиматозные органы (почки, селезенка, печень) увеличиваются в размерах, становятся плотными и ломкими, имеют восковидный, сальный вид на разрезе. При окраске гематоксилином-эозином депозиты амилоида проявляют эозинофилию, при гистохимическом окрашивании конго красным приобретают коричнево-красный цвет.

Накопление липидов

В клетках могут накапливаться разные виды липидов: триглицериды триглицериды, эфиры холестерина и фосфолипиды. Накопление **липидов (триглицеридов)** в паренхиматозных клетках, как правило, обратимо и называется **стеатозом**. **Жировые изменения** встречаются в печени, в сердце, мышцах и почках.

Наиболее частые причины стеатоза печени: алкоголизм, тучность (общее или соматическое ожирение), сахарный диабет, гипоксия, токсические воздействия, при нарушении питания. Макроскопически орган при стеатозе увеличен, дряблой консистенции и имеет желтый (охряно-желтый) цвет – «гусиная печень». Жировые накопления в миокарде развиваются, как правило, вследствие гипоксии (при болезнях крови, на стадии декомпенсации функции органа при гипертрофии миокарда) и интоксикации (при алкоголизме, инфекционных заболеваниях, отравлении фосфором, мышьяком и т. д.). Механизм развития связан со снижением окисления липидов из-за деструкции митохондрий под влиянием гипоксии или токсина. Жировые изменения в миокарде имеют очаговый характер, так как липиды накапливаются в большей степени в кардиомиоцитах, расположенных по ходу венозного колена капилляров и мелких вен, что макроскопически придает миокарду исчерченный вид – «тигровое сердце».

Холестерин и его эфиры. Большинство клеток использует холестерин для синтеза клеточных мембран, однако при некоторых патологических процессах может происходить накопление холестерина в клетках. При атеросклерозе холестерин и его эфиры находят в гладкомышечных клетках и макрофагах в составе атеросклеротических бляшек, расположенных в интима аорты и крупных артерий. Такие клетки называются *пенистыми*, так как при окраске гематоксилином и эозином вакуоли на месте растворенных при изготовлении препарата липидов придают цитоплазме пенистый вид, их называют также *ксантомными*, так как они содержат липиды. Некоторые из этих клеток разрываются и липиды попадают во внеклеточное пространство. Внеклеточный холестерин может кристаллизоваться, приобретая форму длинных игл (кристаллов).

При врожденных гиперлипидемических состояниях скопления пенистых клеток, содержащих холестерин, обнаруживают в поверхностных отделах дермы и в сухожилиях. Они формируют опухолеподобные скопления (ксантомы). Множественные мелкоочаго-

вые отложения эфиров холестерина, содержащиеся в макрофагах, при хроническом холестите придают слизистой оболочке желчного пузыря пестрый вид за счет желтых полос и мелких пятен (холестероз желчного пузыря).

Накопление пигментов (хромопротеидов)

Пигменты или окрашенные вещества могут иметь экзогенное или эндогенное происхождение. Различают следующие виды эндогенных пигментов: **гемоглобиногенные**, т.е. связанные с метаболизмом гемоглобина (ферритин, гемосидерин, солянокислый гемоглобин (гемин), билирубин и др.); **тирозиногенные**, т.е. связанные с метаболизмом меланина; **липидогенные**, т.е. содержащие в составе значительную долю жиров (липофусцин).

Накопление гемоглобиногенных пигментов

Гемоглобиногенные пигменты являются производными гемоглобина и образуются при распаде эритроцитов, либо в связи с метаболизмом гемоглобина.

Гемосидероз – патологический процесс связанный с избыточным накоплением гемосидерина.

Общий гемосидероз возникает вследствие **внутрисосудистого** гемолиза при некоторых анемиях и гемобластозах, интоксикациях и инфекциях, при переливании несовместимой крови и гемолитической болезни новорожденных. При гемолизе высвобождается гемоглобин, из которого в условиях избытка железа в макрофагах образуются железосодержащие ферритин и гемосидерин. Эти пигменты обнаруживаются в строме печени, селезенки, лимфатических узлов, костного мозга, в почках, легких, потовых и сальных железах. Макроскопически органы имеют ржаво-коричневую окраску.

Местный гемосидероз возникает в результате **внесосудистого** гемолиза в очагах кровоизлияний и характерен для хронического венозного застоя. В легких развивается *бурая индурация*. Накопление гемосидерина придает органу бурый цвет, а индурация (уплотнение) возникает вследствие гипоксии, которая вызывает активацию фибробластов с усиленным образованием коллагеновых волокон (склероз).

Гемохроматоз – избыточное накопление гемосидерина, обусловленное нарушением всасывания пищевого железа в тонкой кишке. Различают гемохроматоз первичный и вторичный.

Первичный (идиопатический) гемохроматоз. Это наследственное заболевание из группы тезауризмозов, обусловленное дефектом ферментов, при котором увеличивается всасывание железа в тонкой кишке. Заболевание передается по аутосомно-рецессивному типу. Морфологически характерна триада симптомов: пигментный цирроз печени, сахарный диабет и бронзовая окраска кожи (бронзовый диабет).

Вторичный гемохроматоз развивается в случае приобретенной недостаточности ферментных систем, обеспечивающих всасывание и метаболизм железа. Возникает в результате избыточного поступления железа при приеме железосодержащих препаратов, парентеральном введении железосодержащих препаратов, повторных переливаниях крови, при гемоглобинопатиях, наследственных заболеваниях – сидероахрестическая анемия, талассемия, врожденная атрансферринемия. Типичными являются поражение печени (цирроз), поджелудочной железы (сахарный диабет), миокарда (кардиомиопатия).

Билирубин – основной пигмент жёлчи, конечный продукт гемолиза, не содержащий железа. При избыточном содержании билирубина в крови (гипербилирубинемия), пигмент начинает накапливаться в тканях – развивается желтуха. В зависимости от причины, различают следующие виды желтухи: гемолитическая, паренхиматозная, механическая (холестатическая). Внешний вид кожи, склер, слизистых оболочек и внутренних органов изменяется, они приобретают желтый цвет. При микроскопическом исследовании обнаруживают пигмент в виде гранул желтовато-коричневого цвета.

Нарушение обмена тирозиногенных пигментов

Меланин – пигмент буровато-черного цвета, синтезируется в специализированных структурах меланоцитов – меланосомах, из тирозина под действием фермента тирозиназы. Нарушения обмена меланина выражаются в развитии распространенных и местных гиперпигментаций и гипопигментаций. Могут быть врожденными и приобретенными.

Гиперпигментации (гипермеланоз)

А) *Распространенные:*

1) *приобретенный распространенный гипермеланоз* развивается при болезни Аддисона (бронзовая болезнь) – это заболевание связано с поражением надпочечников идиопатического (предположительно аутоиммунного) характера, при туберкулезе, метастазах опухолей, амилоидозе, гемохроматозе. При снижении функции надпочечников происходит усиление синтеза АКТГ, который обладает меланинстимулирующим действием; в коже усиливается синтез меланина и она приобретает коричневую окраску (меланодермия).

2) *врожденный распространенный гипермеланоз* наблюдается при пигментной ксеродерме (наследственное заболевание, при котором повышается чувствительность кожи к ультрафиолетовым лучам); проявляется пятнистой пигментацией кожи с возникновением гиперкератоза и отека; может приводить к развитию злокачественных опухолей кожи.

Б) *Местные гиперпигментации* проявляются в виде веснушек, темно-коричневых пятен – лентиго, доброкачественных меланоцитарных образований – невусов и злокачественных опухолей – меланом.

Гипопигментации (гипомеланоз)

А) *Распространенный гипомеланоз, или альбинизм:* связан с наследственной недостаточностью тирозиназы; проявляется белой кожей, бесцветными волосами, радужная оболочка глаза имеет красный цвет.

Б) *Местные гипопигментации* (чаще приобретенные, реже врожденные) носят название витилиго, или лейкодермы.

Нарушение обмена липидогенных пигментов

Липофусциноз – патологический процесс, связанный с избыточным накоплением липофусцина – нерастворимого пигмента (пигмент старения), состоящего из полимеров липидов и фосфолипидов, связанных с протеином. Механизм развития связан с аутофагией (процесс, направленный на удаление разрушенных органелл, путем их слияния с лизосомами). Лизосомальные ферменты разрушают белки и углеводы, а некоторые липиды остаются (накапливаются) в лизосомах непереваренными. Образуются так называемые остаточные тельца, содержащие гранулы пигмента липофусцина. При микроскопическом изучении тканей окрашенных гематоксилином и эозином пигмент обнаруживается в цитоплазме клеток в виде гранул золотисто-коричневого цвета. Липофусцин чаще всего накапливается в клетках миокарда, печени, скелетных мышцах при старении или истощении (кахексии), что сопровождается появлением *бурой атрофии внутренних органов*.

Накопление кальция

Патологическое обызвествление (кальциноз) – патологический процесс, связанный с избыточным накоплением нерастворимых солей кальция в тканях. Различают дистрофическое и метастатическое обызвествление.

Дистрофическое обызвествление возникает в участках некроза за счет действия фосфатаз из разрушающихся митохондрий поврежденных клеток, что сопровождается внутри- и внеклеточным накоплением фосфатов и образованием **петрификатов (кальцинатов)**.

Метастатическое обызвествление происходит в изначально не поврежденной ткани на фоне гиперкальциемии. Причиной гиперкальциемии могут быть гиперпаратиреоз, гипертиреоз, избыток витамина D, разрушение костной ткани злокаче-

ственной опухолью. Оно возникает у пациентов с длительно протекающей почечной недостаточностью (в результате задержки фосфора и развития вторичного гиперпаратиреоза). Массивное отложение депозитов солей кальция способно приводить к нарушению функции внутренних органов.

РАБОТА НА ПРАКТИЧЕСКОМ ЗАНЯТИИ:

I. Заполните таблицы.

Таблица 1. Морфологическая характеристика нарушения обмена веществ.

Вид	Макроскопические признаки	Микроскопические признаки
Гиалиново-капельные изменения		
Гидропические (вакуольные) изменения		
Гиалиноз (внеклеточный)		
Амилоидоз		
Жировые накопления (стеатоз)		
Гемосидероз		
Желтуха		
Гипермеланоз		
Гипомеланоз		
Кальциноз		
Липофусциноз		

Таблица 2. Классификация амилоидоза.

1. По этиологии		
2. По составу амилоидного белка		
3. По распространенности процесса		

II. Изучите макропрепараты: стеатоз печени, атеросклероз аорты, ожирение сердца, антракоз легких, бурая атрофия миокарда, меланома тонкой кишки, камни желчного пузыря, камни почки, амилоидоз почки, "саговая" селезенка, "сальная" селезенка.

III. Опишите макропрепарат.

Дата: _____

ЗАНЯТИЕ № 3

ТЕМА: "ГИБЕЛЬ КЛЕТОК И ТКАНЕЙ В ЖИВОМ ОРГАНИЗМЕ. ПРОЦЕССЫ РЕГЕНЕРАЦИИ"**Цели ПРАКТИЧЕСКОГО ЗАНЯТИЯ.**✓ **Знать:**

- основные термины и понятия;
- виды гибели клеток и тканей, причины, патогенез, морфогенез, исходы, их макро- и микроскопические проявления; виды регенерации, их морфологические проявления.

Уметь:

- распознавать на макро- и микропрепаратах различные виды некроза, нарушений процессов регенерации, давать заключение о морфологической динамике патологических процессах и его исходах, решать тестовые и ситуационные задачи, отвечать на контрольные вопросы.

✓ **Владеть:**

- алгоритмом описания пораженного органа на макроскопическом уровне;
- навыками микроскопического описания патологически измененной ткани;
- умением анализировать макро- и микроскопические изменения и давать заключение о характере патологического процесса и его клинических проявлениях.

КОНТРОЛЬНЫЕ ВОПРОСЫ для ПОДГОТОВКИ к ПРАКТИЧЕСКОМУ ЗАНЯТИЮ:

1. Смерть как биологическое понятие. Причины, виды, посмертные изменения.
2. Некроз. Причины, морфогенез, макро- и микроскопические признаки, классификация.
3. Коагуляционный и колликвационный некроз: условия для развития, виды, морфологическая характеристика.
4. Гангрена. Причины, виды, морфологическая характеристика, исходы.
5. Инфаркт. Причины, виды, морфологическая характеристика, исходы.
6. Апоптоз. Механизмы развития, морфологическая характеристика, роль в физиологических и патологических процессах.
7. Организация: определение, виды. Понятие о склерозе, фиброзе, циррозе.
8. Регенерация: определение, классификация, патогенез, морфогенез.
9. Регенерация отдельных видов тканей. Виды заживления ран.
10. Нарушение процессов регенерации. Причины, морфологическая характеристика.

РАБОТА НА ПРАКТИЧЕСКОМ ЗАНЯТИИ:**I. Заполните таблицы.****Таблица 1.** Признаки клинической и биологической смерти.

Вид смерти	Признак
Клиническая	
Биологическая	

Таблица 2. Морфологические признаки некроза.

Признаки	Характеристика	
Макроскопические		
Микроскопические		

Таблица 3. Классификация инфаркта.

Признак	Вид инфаркта
<i>1. По форме</i>	
<i>2. По цвету</i>	
<i>3. По типу некроза</i>	
<i>4. По площади зоны некроза</i>	

Таблица 4. Отличия некроза от апоптоза.

Признак	НЕКРОЗ	АПОПТОЗ
1. Активация генов		
2. Синтез белка		
2. Образование АТФ и затраты энергии		
2. Участие ферментов		
3. Изменение ядра клетки		
4. Изменение органелл		
5. Изменение цитолеммы		
6. Объем поражения		
7. Образование зоны демаркации		

Таблица 5. Классификация процессов регенерации.

Вид регенерации	Примеры
1. Физиологическая	
2. Репаративная (восстановительная)	
3. Патологическая	

Таблица 6. Виды заживления ран.

Вид	Условия для развития, морфологическая характеристика

II. Изучите макропрепараты: гангрена стопы, гангрена кишки, инфаркт головного мозга, инфаркт селезенки, инфаркт почки, постинфарктные рубцы почки, постинфарктный кардиосклероз.

III. Опишите макропрепарат.

IV. Опишите микроскопические изменения:

1.

2.

3.

V. Решите ситуационные задачи:

Задача № 1. У пациента 65 лет, страдавшего атеросклерозом, появились боли в правой ноге, ткани I пальца стопы стали отечными, черного цвета, эпидермис отслоился, появилось отделяемое с неприятным запахом.

Дайте ответы на вопросы:

1. Какая клиничко-морфологическая форма некроза развилась у больного?
2. Укажите этиологию данного вида некроза?
3. Как объяснить черный цвет некротизированных тканей?

Задача № 2. В патологоанатомическое отделение доставлен операционный материал - резецированный участок подвздошной кишки. При макроскопическом исследовании обнаружено, что стенка кишки дряблой консистенции, серо-красного цвета, просвет кишки расширен, заполнен жидким содержимым. На серозной оболочке – серого цвета пленчатые наложения.

Дайте ответы на вопросы:

1. Какая клиничко-морфологическая форма некроза развилась в тонком кишечнике?
2. Какая причина возникновения этого патологического процесса?
3. Какими осложнениями может сопровождаться это состояние?

Студент _____

Преподаватель _____

Дата: _____

ЗАНЯТИЕ № 4

ТЕМА: "РАССТРОЙСТВА КРОВООБРАЩЕНИЯ. ТРОМБОЗ. ЭМБОЛИЯ. МАЛОКРОВИЕ. ПОЛНОКРОВИЕ"

Цели ПРАКТИЧЕСКОГО ЗАНЯТИЯ.

✓ **Знать:**

- основные термины и понятия;
- виды расстройств кровообращения их макро- и микроскопические проявления, причины, патогенез, морфогенез, исходы.

✓ **Уметь:**

- распознавать на макро- и микропрепаратах различные виды малокровия, полнокровия, тромбов, эмболий, давать заключение о морфологической динамике патологических процессов и их исходах, решать тестовые и ситуационные задачи, отвечать на контрольные вопросы.

✓ **Владеть:**

- алгоритмом описания пораженного органа на макроскопическом уровне;
- навыками микроскопического описания патологически измененной ткани;
- умением анализировать макро- и микроскопические изменения и давать заключение о характере патологического процесса и его клинических проявлениях.

КОНТРОЛЬНЫЕ ВОПРОСЫ ДЛЯ ПОДГОТОВКИ К ПРАКТИЧЕСКОМУ ЗАНЯТИЮ:

1. Стаз. Причины, морфологическая характеристика.
2. Тромбоз. Причины, патогенез, морфологическая характеристика, исходы.
3. Эмболия. Причины, виды. Значение и исходы эмболии.
4. Тромбоэмболия легочной артерии: причины, морфологическая характеристика, исходы.
5. Ишемия. Причины, виды, морфологическая характеристика острой и хронической ишемии.
6. Артериальное полнокровие. Причины, виды, морфологическая характеристика, исходы, клиническое значение.
7. Венозное полнокровие (застой). Виды, морфологическая характеристика острого и хронического венозного полнокровия.
8. Венозный застой в системе малого круга кровообращения (синдром легочной гипертензии): причины, виды, морфогенез, клинико-морфологическая характеристика.
9. Венозный застой в системе большого круга кровообращения (синдром сердечно-сосудистой недостаточности): причины, виды, морфогенез, клинико-морфологическая характеристика.
10. Венозный застой в системе воротной вены (синдром портальной гипертензии): причины, морфогенез, клинико-морфологическая характеристика.

РАБОТА НА ПРАКТИЧЕСКОМ ЗАНЯТИИ:

I. Заполните таблицы.

Таблица 1. Виды тромбов.

	Вид	Морфологическая характеристика
1.		
2.		
3.		
4.		

Таблица 2. Морфологическая характеристика венозного застоя в малом круге кровообращения.

Острый венозный застой	Хронический венозный застой
Возникает при _____ _____	Возникает при _____ _____
<i>Морфологические изменения:</i>	

Таблица 3. Морфологическая характеристика венозного застоя в большом круге кровообращения.

Острый венозный застой	Хронический венозный застой
Возникает при _____ _____	Возникает при _____ _____
<i>Морфологические изменения:</i>	

Таблица 4. Морфологическая характеристика венозного застоя в системе портальной вены.

Возникает при _____ _____
<i>Морфологические изменения:</i>

II. Изучите макропрепараты: цианотическая индурация селезенки, мускатная печень, разрыв дуги аорты с интрамуральной гематомой, внутримозговая гематома, субарахноидальное кровоизлияние.

III. Опишите макропрепарат.

IV. Опишите микроскопические изменения:

1.

2.

3.

V. Решите ситуационные задачи:

Задача № 1. Смерть пациента, страдавшего ревматическим пороком сердца наступила от хронической сердечно-сосудистой недостаточности. На вскрытии обнаружены признаки общего хронического венозного полнокровия.

Дайте ответы на вопросы:

1. Какие общепатологические процессы развились в легких?
 2. Какой вид пигмента накапливается в легких при хроническом венозном застое?
 3. Каким специальным методом окраски нужно воспользоваться для подтверждения накопления этого пигмента?
 4. Наличие каких клеток в мокроте могло при жизни указать на изменения легких у данного больного?
 5. Укажите изменения в серозных полостях, возникающие при хроническом венозном застое в большом круге кровообращения.
-
-
-
-

Задача № 2. Пациент 67 лет, умер при явлениях нарастающей сердечной недостаточности, вызванной хронической ишемической болезнью сердца. На вскрытии в органах большого и малого кругов кровообращения обнаружены тяжелые проявления хронического венозного застоя с типичными изменениями, скоплением отечной жидкости в серозных полостях, отеками нижних конечностей.

Дайте ответы на вопросы:

1. Как называется печень при хроническом венозном застое?
 2. Опишите микроскопические изменения в печени при хроническом венозном застое.
 3. Какими терминами принято называть изменения почек и селезенки при такой патологии?
 4. Как называется накопление отечной жидкости в серозных полостях?
 5. Какие морфологические изменения возникли малом круге кровообращения?
-
-
-
-

Задача № 3. Пациентка 79 лет, проходила лечение в стационаре по поводу перелома правой бедренной кости. На 10 сутки госпитализации, при перекладывании пациентки на каталку у неё резко ухудшилось состояние, появился цианоз лица и верхней половины тела, потеряла сознание. Проводимые реанимационные мероприятия оказались безуспешны, через 40 мин констатирована биологическая смерть.

Дайте ответы на вопросы:

1. Какое осложнение привело к смерти?
 2. Какие изменения можно обнаружить на вскрытии в нижних конечностях и в лёгких?
 3. Какие осложнения можно было ожидать в первые сутки после получения травмы?
-
-
-

VI. Выберите несколько правильных ответов.

Тромбоэмболия легочной артерии может привести к:

- 1) инфарктам легких,
- 2) кровотечению,
- 3) фиброзу,
- 4) внезапной остановке сердца,
- 5) острому легочному сердцу.

Ответ: _____

Студент _____

Преподаватель _____

Дата: _____

ЗАНЯТИЕ № 5

ТЕМА: "РАССТРОЙСТВА КРОВООБРАЩЕНИЯ. КРОВОТЕЧЕНИЕ"**ЦЕЛИ ПРАКТИЧЕСКОГО ЗАНЯТИЯ.****✓ Знать:**

- основные термины и понятия;
- виды кровотечений, их макро- и микроскопические проявления, причины, патогенез, морфогенез, исходы.

✓ Уметь:

- распознавать на макро- и микропрепаратах различные виды кровотечений, давать заключение о морфологической динамике патологических процессов и их исходах, решать тестовые и ситуационные задачи, отвечать на контрольные вопросы.

✓ Владеть:

- алгоритмом описания пораженного органа на макроскопическом уровне;
- навыками микроскопического описания патологически измененной ткани;
- умением анализировать макро- и микроскопические изменения и давать заключение о характере патологического процесса и его клинических проявлениях.

КОНТРОЛЬНЫЕ ВОПРОСЫ ДЛЯ ПОДГОТОВКИ К ПРАКТИЧЕСКОМУ ЗАНЯТИЮ:

1. Кровотечение: определение, этиология, классификация.
2. Механизмы развития кровотечений.
3. Морфологическая характеристика, исходы, клиническое значение.

РАБОТА НА ПРАКТИЧЕСКОМ ЗАНЯТИИ:**I. Заполните таблицу.**

Таблица. Причины и виды кровотечений.

НАРУЖНЫЕ КРОВОТЕЧЕНИЯ		ВНУТРЕННИЕ КРОВОТЕЧЕНИЯ	
Название	Причина	Название	Причина
1.		1.	
2.		2.	
3.		3.	
4.		4.	
5.		5.	
6.		6.	

II. Изучите макропрепараты: внутримозговая гематома, субарахноидальное кровоизлияние, разрыв аневризмы дуги аорты с интрамуральной гематомой.

III. Опишите макропрепарат.

IV. Опишите микроскопические изменения:

1.

2.

3.

Студент _____

Преподаватель _____

ИТОГОВОЕ ЗАНЯТИЕ № 1 по темам: 1-5.

ПЕРЕЧЕНЬ ВОПРОСОВ ДЛЯ ПОДГОТОВКИ К ИТОГОВОМУ ЗАНЯТИЮ:

1. Содержание, задачи, объекты исследования патологической анатомии.
2. Методы исследования патологической анатомии
3. Атрофия: виды, причины, морфологическая характеристика.
4. Гипертрофия: виды, причины, морфологическая характеристика.
5. Гиперплазия: виды, причины, морфологическая характеристика.
6. Метаплазия: виды, морфологическая характеристика, клиническое значение.
7. Организация: виды, морфологическая характеристика, клиническое значение.
8. Повреждение клеток и тканей. Виды, механизмы.
9. Накопление белка: причины, виды, морфологическая характеристика, исходы.
10. Накопление липидов (липидозы): причины, морфологическая характеристика, методы диагностики, исходы.
11. Накопление пигментов (хромопротеидов): классификация. Виды пигментов.
12. Гемосидероз. Причины, виды, патогенез, морфологическая характеристика, исходы.
13. Желтуха. Причины, виды, морфологическая характеристика.
14. Меланоз. Причины, виды, морфологическая характеристика.
15. Липофусциноз. Причины, виды, морфологическая характеристика.
16. Кальциноз. Причины, виды, патогенез, морфологическая характеристика, исходы.
17. Камнеобразование. Причины, механизмы, виды камней, клиническое значение.
18. Смерть как биологическое понятие. Причины, виды, признаки биологической смерти.
19. Некроз. Причины, морфогенез, макро- и микроскопические признаки, классификация, исходы.

20. Коагуляционный и колликвационный некроз: условия для развития, виды, морфологическая характеристика.
21. Гангрена. Причины, виды, морфологическая характеристика, исходы.
22. Инфаркт. Причины, виды, морфологическая характеристика, исходы.
23. Апоптоз. Механизмы развития, морфологическая характеристика, роль в физиологических и патологических процессах.
24. Регенерация: определение, классификация, патогенез, морфогенез. Виды заживления ран.
25. Нарушение процессов регенерации. Причины, морфологическая характеристика.
26. Стаз. Причины, морфологическая характеристика.
27. Тромбоз. Причины, патогенез, морфологическая характеристика, исходы.
28. Эмболия. Причины, виды. Значение и исходы эмболии.
29. Тромбоэмболия легочной артерии: причины, морфологическая характеристика.
30. Ишемия. Причины, виды, морфологическая характеристика острой и хронической ишемии.
31. Артериальное полнокровие. Причины, виды, морфологическая характеристика, исходы, клиническое значение.
32. Венозный застой в системе малого круга кровообращения: причины, виды, морфогенез, клинко-морфологическая характеристика.
33. Венозный застой в системе большого круга кровообращения: причины, виды, морфогенез, клинко-морфологическая характеристика.
34. Венозный застой в системе воротной вены: причины, морфогенез, клинко-морфологическая характеристика.
35. Кровотечение: определение, причины, виды, исходы.
36. Механизмы возникновения кровотечений. Морфологическая характеристика, клиническое значение.

Дата: _____

ЗАНЯТИЕ № 6

ТЕМА: "ВОСПАЛЕНИЕ: ЭТИОЛОГИЯ, ПАТОГЕНЕЗ, МОРФОГЕНЕЗ. ФАЗЫ ВОСПАЛЕНИЯ. ЭКССУДАТИВНОЕ ВОСПАЛЕНИЕ: ВИДЫ, МОРФОЛОГИЯ"
ЦЕЛИ ПРАКТИЧЕСКОГО ЗАНЯТИЯ.

✓ **Знать:**

- основные термины и понятия;
- сущность и биологическое значение воспаления; причины, механизмы развития, клинко-морфологические проявления, осложнения и исходы острого воспаления.

✓ **Уметь:**

- распознавать на макро- и микропрепаратах различные виды экссудативного воспаления, давать заключение о морфологической динамике патологического процесса и его исходах, решать тестовые и ситуационные задачи, отвечать на контрольные вопросы.

✓ **Владеть:**

- алгоритмом описания пораженного органа на макроскопическом уровне;
- навыками микроскопического описания патологически измененной ткани;
- умением анализировать макро- и микроскопические изменения и давать заключение о характере патологического процесса и его клинических проявлениях.

КОНТРОЛЬНЫЕ ВОПРОСЫ ДЛЯ ПОДГОТОВКИ К ПРАКТИЧЕСКОМУ ЗАНЯТИЮ:

1. Воспаление: определение, этиология, классификация, фазы воспалительной реакции.
2. Местные и общие признаки воспаления. Системная воспалительная реакция (SIRS).
3. Серозное воспаление. Причины, морфологическая характеристика, исход.
4. Фибринозное воспаление. Причины, виды, морфологическая характеристика, исход.
5. Гнойное воспаление. Причины, виды, морфологическая характеристика, исход.
6. Гнилостное воспаление. Причины, морфологическая характеристика, исход.
7. Геморрагическое воспаление. Причины, морфологическая характеристика, исход.
8. Смешанное воспаление. Причины, виды, морфологическая характеристика, исход.
9. Катаральное воспаление. Причины, виды, морфологическая характеристика, исход.

РАБОТА НА ПРАКТИЧЕСКОМ ЗАНЯТИИ:**I. Заполните таблицы.****Таблица 1.** Фазы воспалительной реакции.

Фаза	Механизмы развития	Морфологическая характеристика
1.		
2.		
3.		

Таблица 2. Морфологическая характеристика фибринозного воспаления.

Вид воспаления	Локализация	Морфология	Исход
Крупозное			
Дифтеритическое			

Таблица 3. Морфологическая характеристика гнойного воспаления.

Вид	Локализация	Морфологическая характеристика	Исход
Абсцесс			
Флегмона			
Эмпиема			

Таблица 4. Морфологическая характеристика катарального воспаления.

Острое катаральное воспаление	Хроническое катаральное воспаление
	При атрофическом катаре _____ _____ _____ При гипертрофическом катаре _____ _____ _____

II. Изучите макропрепараты: фибринозный перикардит, дифтеритический колит, крупозная пневмония, абсцедирующая пневмония, хронический абсцесс легкого, гнойный менингит, эмпиема аппендикса.

III. Опишите макропрепарат.

IV. Опишите микроскопические изменения:

1.

2.

3.

V. Решите ситуационные задачи:

Задача № 1. При исследовании биоптата печени у пациента с подозрением на острый медикаментозный гепатит обнаружено расширение перисинусоидальных пространств со скоплением в них жидкости с небольшим количеством клеточных элементов.

Дайте ответы на вопросы:

1. Укажите разновидность экссудативного воспаления в печени.
2. Перечислите другие локализации данного вида воспаления.
3. Укажите исход данного вида воспаления.

Задача № 2. У пациентки 32 лет, после проведенной внутримышечной инъекции, появился озноб, температура тела повысилась до 39,7° С. При осмотре: мягкие ткани в месте инъекции резко отёчны, болезненны, синюшно-красного цвета, уплотнены.

Дайте ответы на вопросы:

1. Какой вид экссудативного воспаления развился в области инъекции?
2. Укажите преобладающие клеточные элементы в составе экссудата.
3. Опишите гистологические изменения, которые можно обнаружить при исследовании мягких тканей.

Задача № 3. В патологоанатомическое отделение доставлен операционный материал после аппендэктомии. Удаленный орган грушевидной формы, просвет расширен до 3 см, заполнен густым непрозрачным содержимым серо-зеленого цвета, стенка утолщена до 0,5 см, плотная, белая.

Дайте ответы на вопросы:

1. Какой вид экссудативного воспаления развился в удаленном органе?
2. Укажите преобладающие клеточные элементы в составе экссудата.
3. Опишите гистологические изменения, которые можно обнаружить при микроскопическом исследовании.

Студент _____

Преподаватель _____

Дата: _____

ЗАНЯТИЕ № 7

ТЕМА: "ПРОЛИФЕРАТИВНОЕ ВОСПАЛЕНИЕ: ВИДЫ, МОРФОЛОГИЯ. ОСОБЕННОСТИ ХРОНИЧЕСКОГО ВОСПАЛЕНИЯ"

ЦЕЛИ ПРАКТИЧЕСКОГО ЗАНЯТИЯ.

✓ **Знать:**

- основные термины и понятия;
- морфологические особенности хронического воспаления; причины, механизмы развития, клинико-морфологические проявления, осложнения и исходы различных видов продуктивного воспаления;
- сущность и биологическое значение иммунопатологических процессов; причины и механизмы их развития, клинико-морфологические проявления.

✓ **Уметь:**

- распознавать на макро- и микропрепаратах различные виды продуктивного воспаления и иммунопатологических процессов, давать заключение о морфологической динамике патологических процессах и их исходах, решать тестовые и ситуационные задачи, отвечать на контрольные вопросы.

✓ **Владеть:**

- алгоритмом описания пораженного органа на макроскопическом уровне;
- навыками микроскопического описания патологически измененной ткани;
- умением анализировать макро- и микроскопические изменения и давать заключение о характере патологического процесса и его клинических проявлениях.

КОНТРОЛЬНЫЕ ВОПРОСЫ ДЛЯ ПОДГОТОВКИ К ПРАКТИЧЕСКОМУ ЗАНЯТИЮ:

1. Хроническое воспаление: этиология, патогенез, морфологические особенности.
2. Пролиферативное воспаление: определение, виды.
3. Интерстициальное воспаление: этиология, морфологическая характеристика, исходы воспаления.

4. Гранулематозное воспаление: этиология, морфологическая характеристика, исход. Гранулематозные болезни.
5. Специфические гранулемы: этиология, морфологическая характеристика, исход.
6. Гиперпластические разрастания: виды, этиология, морфологическая характеристика, исход.
7. Продуктивное воспаление вокруг животных паразитов и инородных тел: этиология, морфологическая характеристика, исход.
8. Реакции гиперчувствительности. Морфологическая характеристика гиперчувствительности немедленного и замедленного типа.
9. Реакции отторжения трансплантата. Виды, морфологическая характеристика.

РАБОТА НА ПРАКТИЧЕСКОМ ЗАНЯТИИ:

I. Заполните таблицы и схему.

Таблица 1. Морфогенез гранулемы.

Таблица 2. Морфологическая характеристика специфических гранулем.

Вид	Микроскопические изменения
Туберкулёзная гранулёма	
Сифилитическая гранулёма	

II. Изучите макропрепараты: милиарный туберкулез легких, сифилитический мезаортит, полипоз толстой кишки, остроконечные кондиломы, эхинококкоз печени, эхинококкоз легкого.

III. Опишите макропрепарат.

IV. Опишите микроскопические изменения:

1.

2.

3.

V. Решите ситуационные задачи:

Задача № 1. При микроскопическом исследовании удаленной аневризмы аорты в стенке сосуда обнаружена выраженная диффузная инфильтрация лимфоцитами, макрофагами, плазматическими клетками, фибробластами, замещение эластических волокон соединительной тканью.

Дайте ответы на вопросы:

1. Укажите вид воспаления в аорте.
2. Укажите, какой патологический процесс способствовал образованию аневризмы.
3. Какое заболевание может иметь такие морфологические изменения?

Задача № 2. У пациента удалена киста печени. При гистологическом исследовании обнаружена плотная капсула из соединительной ткани, содержимое кисты в виде прозрачной опалесцирующей жидкости и мягких слоистых белых пленок.

Дайте ответы на вопросы:

1. Какое заболевание заподозрил врач?
2. Какие органы могут быть поражены этим заболеванием?
3. Укажите морфологические изменения в ткани печени рядом с удаленной кистой.

Студент _____

Преподаватель _____

Дата: _____

ЗАНЯТИЕ № 8

ТЕМА: "ОБЩИЙ МОРФОГЕНЕЗ И МОРФОЛОГИЯ ОПУХОЛЕЙ. ДОБРОКАЧЕСТВЕННЫЕ И ЗЛОКАЧЕСТВЕННЫЕ ОПУХОЛИ. ОПУХОЛИ ИЗ ЭПИТЕЛИЯ"
ЦЕЛИ ПРАКТИЧЕСКОГО ЗАНЯТИЯ.

✓ **Знать:**

- основные термины и понятия;
- факторы риска и основные принципы опухолевого роста; номенклатуру и классификацию опухолей; морфологическую диагностику и клиническое значение доброкачественных и злокачественных опухолей; виды эпителиальных опухолей;

✓ **Уметь:**

- распознавать на макро- и микропрепаратах различные виды эпителиальных опухолей, давать заключение о морфологической динамике патологического процесса и его исходах, решать тестовые и ситуационные задачи, отвечать на контрольные вопросы.

✓ **Владеть:**

- алгоритмом описания пораженного органа на макроскопическом уровне;
- навыками микроскопического описания патологически измененной ткани;
- умением анализировать макро- и микроскопические изменения и давать заключение о характере патологического процесса и его клинических проявлениях.

КОНТРОЛЬНЫЕ ВОПРОСЫ ДЛЯ ПОДГОТОВКИ К ПРАКТИЧЕСКОМУ ЗАНЯТИЮ:

1. Опухоли. Этиология, эпидемиология, теории опухолевого роста.
2. Строение опухоли, свойства опухолевой клетки. Виды роста опухолей.
3. Признаки доброкачественных и злокачественных опухолей.
4. Предопухолевые процессы: виды, роль в канцерогенезе. Интраэпителиальная неоплазия (дисплазия), степени, морфологическая характеристика, исход.
5. Морфогенез опухоли (стадии развития). Пути метастазирования злокачественных опухолей.
6. Номенклатура, классификация опухолей. Система классификации опухолей TNM.
7. Доброкачественные эпителиальные опухоли: папиллома, аденома. Морфологическая характеристика, прогноз.
8. Злокачественная эпителиальная опухоль: рак (карцинома). Гистологические формы, морфологическая характеристика.

РАБОТА НА ПРАКТИЧЕСКОМ ЗАНЯТИИ:**I. Заполните таблицы.****Таблица 1.** Виды роста опухолей.

Вид	Характеристика

Таблица 2. Терминология в онкоморфологии.

Интраэпителиальная неоплазия	
CIN	
Инвазия опухоли	
Метастазирование	
Малигнизация	
Рецидивирование	
Классификационная система TNM:	T - N - M -

Таблица 3. Свойства доброкачественных и злокачественных опухолей.

Признак	Доброкачественная опухоль	Злокачественная опухоль
1. Степень дифференцировки клеток		
2. Количество митозов		

3. Скорость роста		
4. Характер роста		
5. Морфологический атипизм		
6. Вторичные изменения		
7. Метастазирование		
8. Малигнизация		
9. Воздействие на организм		
10. Рецидивирование		

Таблица 4. Морфологическая характеристика доброкачественных эпителиальных опухолей.

Признак	ПАПИЛЛОМА	АДЕНОМА
Локализация		
Гистогенез		
Макроскопические признаки		
Микроскопические признаки		

Таблица 5. Морфологическая характеристика злокачественных эпителиальных опухолей.

Гистологическая форма рака	Морфологические особенности
1. Cancer in situ	
2. Плоскоклеточный	
3. Аденокарцинома	
4. Солидный	
5. Фиброзный	
6. Медулярный	
7. Анапластический	

II. Изучите макропрепараты: папиллома мочеточника, аденома надпочечника, рак легкого, рак желудка, рак толстой кишки, рак мочеточника, почечно-клеточный рак, метастазы рака в печень, метастазы рака в легком.

III. Опишите макропрепарат.

IV. Опишите микроскопические изменения:

1.

2.

3.

V. Решите ситуационные задачи:

Задача № 1. При микроскопическом исследовании субплеврального узлового образования легкого, которое макроскопически имело плотную консистенцию, без четких границ, выявлены хаотично расположенные железистые структуры различной формы и величины, признаки клеточной атипии и полиморфизма.

Дайте ответы на вопросы:

1. Назовите гистологический тип данной опухоли.
2. Укажите группу опухолей, к которым относится данное образование.
3. Перечислите признаки клеточного атипизма в опухоли.

Задача № 2. В патологоанатомическое отделение доставлена резецированная толстая кишка с опухолью, растущей в просвет органа. Опухоль имела вид бугристого узла с изъязвлением в центре, и прорастала все слои в стенке кишки. В брыжейке обнаружены увеличенные лимфатические узлы. После проведенного гистологического исследования выставлен диагноз: высокодифференцированная аденокарцинома.

Дайте ответы на вопросы:

1. Укажите тип роста опухоли относительно просвета кишки.
2. С чем связано увеличение лимфатических узлов?
3. Дайте гистологическое описание аденокарциномы.
4. Как можно объяснить появление изъязвлений в центре опухолевого узла, и какие клинические признаки в связи с этим возникают?

Задача № 3. При микроскопическом исследовании полипа пищевода обнаружено разрастание многослойного плоского неороговевающего эпителия, покрывающего соединительно-тканые сосочки. Признаков клеточного атипизма не обнаружено.

Дайте ответы на вопросы:

1. Укажите какое образование было диагностировано.

2. Укажите другие возможные локализации для данной опухоли.
3. Перечислите признаки тканевого атипизма в опухоли.

Студент _____

Преподаватель _____

Дата: _____

ЗАНЯТИЕ № 9

ТЕМА: "ОПУХОЛИ ИЗ ПРОИЗВОДНЫХ МЕЗЕНХИМЫ И МЕЛАНИНОБРАЗУЮЩЕЙ ТКАНИ. ОПУХОЛИ У ДЕТЕЙ: ОСОБЕННОСТИ, ВИДЫ, МОРФОЛОГИЯ"

Цели практического занятия.

✓ **Знать:**

- основные термины и понятия;
- номенклатуру и классификацию, особенности роста, морфологическую характеристику и клиническое значение опухолей из тканей, производных мезенхимы и меланинообразующей ткани;

✓ **Уметь:**

- распознавать на макро- и микропрепаратах различные виды мезенхимальных опухолей и опухолей из меланинообразующей ткани, давать заключение о морфологической динамике патологического процесса и его исходах, решать тестовые и ситуационные задачи, отвечать на контрольные вопросы.

✓ **Владеть:**

- алгоритмом описания пораженного органа на макроскопическом уровне;
- навыками микроскопического описания патологически измененной ткани;
- умением анализировать макро- и микроскопические изменения и давать заключение о характере патологического процесса и его клинических проявлениях.

Контрольные вопросы для подготовки к практическому занятию:

1. Мезенхимальные опухоли. Номенклатура, классификация, гистогенез.
2. Опухоли из соединительной ткани. Виды, морфологическая характеристика, прогноз.
3. Опухоли из жировой ткани. Виды, морфологическая характеристика, прогноз.
4. Опухоли из мышечной ткани. Виды, морфологическая характеристика, прогноз.
5. Опухоли из костной ткани. Виды, морфологическая характеристика, прогноз.
6. Опухоли из хрящевой ткани. Виды, морфологическая характеристика, прогноз.
7. Опухоли и опухолеподобные образования из сосудов. Виды, морфологическая характеристика, прогноз.
8. Пигментные невусы. Виды, морфологическая характеристика, прогноз.
9. Меланома. Факторы риска, морфологическая характеристика, особенности роста, прогноз.
10. Опухоли у детей: особенности, виды, морфологическая характеристика, прогноз.

РАБОТА НА ПРАКТИЧЕСКОМ ЗАНЯТИИ:

I. Заполните таблицы.

Таблица 1. Гистогенез и морфологическая характеристика мезенхимальных опухолей.

Производное мезенхимы	Номенклатура опухоли	Локализация	Морфология
Соединительная ткань			
Жировая ткань			
Гладко-мышечная ткань			
Поперечно-полосатая мышечная ткань			
Хрящевая ткань			
Костная ткань			

Таблица 2. Морфология опухолей и опухолеподобных образований из сосудов.

Номенклатура		Локализация	Морфологическая характеристика
1.			
2.			
3.			
4.			

Таблица 3. Морфология опухолей и опухолеподобных образований из меланинсодержащей ткани.

Номенклатура		Локализация	Морфологическая характеристика
Пигментный невус	Пограничный		
	Внутри-дермальный		
	Сложный		
	Эпителиоидный		
	Голубой		
	Диспластический		
Меланома		1. _____ 2. _____ 3. _____ 4. _____ 5. _____	Типы роста: _____ _____ Состоит из _____ _____ Метастазирует _____ _____

II. Изучите макропрепараты: фиброма кожи, лейомиома матки, липома, хондрома подвздошной кости, кавернозная гемангиома печени, саркома стопы, меланома глаза, меланома тонкой кишки, метастазы меланомы в печень, тератома яичника.

III. Опишите макропрепарат.

IV. Опишите микроскопические изменения:

1.

2.

3.

V. Решите ситуационные задачи:

Задача № 1. При исследовании операционного материала после гистерэктомии в матке обнаружены множественные узлы размерами от 2,5 см до 5,0 см с субмукозным и интрамуральным расположением, волокнистого вида, белого цвета, плотной консистенции, с четкой границей.

Дайте ответы на вопросы:

1. Какая опухоль ризвилась в матке?

2. Опишите микроскопическое строение этого вида опухоли.

Задача № 2. При проведении аутопсии в забрюшинном пространстве обнаружено новообразование размерами 40х20х18см, желтого цвета, мягкой консистенции с инвазией в левую почку и левый надпочечник. Микроскопически в опухоли встречаются липобласты и недифференцированные липоциты, с увеличенными гиперхромными ядрами, с большим количеством митозов.

Дайте ответы на вопросы:

1. Укажите какое образование было диагностировано.
2. Укажите группу опухолей, к которым относится данное образование.

Задача № 3. Пациенту 50 лет была проведена пункционная биопсия печени. Из солитарного узла печени получен фрагмент ткани, при микроскопическом исследовании: ткань печени замещена полиморфными веретеновидной формы клетками, в цитоплазме которых содержались гранулы пигмента бурого цвета, имелись участки некроза и многочисленные митозы в опухолевых клетках.

Дайте ответы на вопросы:

1. Укажите какое образование было диагностировано.
2. Укажите группу опухолей, к которым относится это новообразование.
3. Поясните, является ли локализация опухоли в печени первичной или это метастатический процесс.

Студент _____

Преподаватель _____

Дата: _____

ЗАНЯТИЕ № 10

ТЕМА: "ОПУХОЛИ ИЗ НЕРВНОЙ ТКАНИ"

ИТОГОВОЕ ЗАНЯТИЕ № 2 ПО ТЕМАМ: 6-10.

ЦЕЛИ ПРАКТИЧЕСКОГО ЗАНЯТИЯ.

✓ **Знать:**

- основные термины и понятия;
- номенклатуру и классификацию, особенности роста, морфологическую характеристику и клиническое значение опухолей из нервной ткани.

✓ **Уметь:**

- распознавать на макро- и микропрепаратах различные виды опухолей из нервной ткани, давать заключение о морфологической динамике патологического процесса и его исходах, решать тестовые и ситуационные задачи, отвечать на контрольные вопросы.

✓ **Владеть:**

- алгоритмом описания пораженного органа на макроскопическом уровне;
- навыками микроскопического описания патологически измененной ткани;
- умением анализировать макро- и микроскопические изменения и давать заключение о характере патологического процесса и его клинических проявлениях.

КОНТРОЛЬНЫЕ ВОПРОСЫ ДЛЯ ПОДГОТОВКИ К ПРАКТИЧЕСКОМУ ЗАНЯТИЮ:

1. Нейроэктодермальные опухоли: классификация, морфологическая характеристика.
2. Опухоли оболочек мозга: классификация, морфологическая характеристика.
3. Виды опухолей периферической нервной системы. Морфологическая характеристика.

РАБОТА НА ПРАКТИЧЕСКОМ ЗАНЯТИИ:**I. Заполните таблицы.****Таблица 1.** Опухоли центральной нервной системы.

Исходная клетка	Доброкачественные опухоли	Злокачественные опухоли

Таблица 2. Опухоли вегетативной нервной системы.

Исходная клетка	Доброкачественные опухоли	Злокачественные опухоли

Таблица 3. Опухоли периферической нервной системы.

Исходная клетка	Доброкачественные опухоли	Злокачественные опухоли

II. Изучите макропрепараты: астроцитомы, эпендимомы, глиобластомы, менингиомы.**III. Опишите макропрепарат.**

IV. Опишите микроскопические изменения:

1.

2.

3.

V. Решите ситуационную задачу:

Задача №1. В патологоанатомическое отделение доставлен операционный материал из нейрохирургического отделения. При макроскопическом исследовании обнаружена опухоль пестрого вида, с множественными кровоизлияниями. При гистологическом исследовании выявлены клетки различной величины и формы, гигантские клетки. В ткани опухоли выражена пролиферация сосудов, очаги некроза и кровоизлияний.

Дайте ответы на вопросы:

1. Какая опухоль развилась у больного?
2. Где можно ожидать появления метастазов?

Студент _____

Преподаватель _____

ИТОГОВОЕ ЗАНЯТИЕ № 2 по темам: 6-10.**ПЕРЕЧЕНЬ ВОПРОСОВ ДЛЯ ПОДГОТОВКИ К ИТОГОВОМУ ЗАНЯТИЮ:**

1. Воспаление: определение, этиология, фазы воспалительной реакции, признаки.
2. Виды экссудативного воспаления. Морфологическая характеристика, исходы воспаления.
3. Хроническое воспаление: этиология, патогенез, морфологические особенности.
4. Интерстициальное воспаление: этиология, морфологическая характеристика, исходы воспаления.
5. Гранулематозное воспаление: этиология, морфологическая характеристика, исход.
6. Строение специфических гранул при туберкулезе, сифилисе, лепре, риносклероме.
7. Гиперпластические разрастания: виды, этиология, морфологическая характеристика, исход.
8. Продуктивное воспаление вокруг животных паразитов и инородных тел: этиология, морфологическая характеристика, исход.
9. Реакции гиперчувствительности. Морфологическая характеристика гиперчувствительности немедленного и замедленного типа.
10. Реакции отторжения трансплантата. Виды, морфологическая характеристика.
11. Опухоли. Этиология, эпидемиология, теории опухолевого роста.
12. Строение опухоли, свойства опухолевой клетки. Виды роста опухолей.
13. Признаки доброкачественных и злокачественных опухолей.
14. Предопухолевые процессы: виды, роль в канцерогенезе.
15. Интраэпителиальная неоплазия (дисплазия), степени, морфологическая характеристика.
16. Морфогенез опухоли (стадии развития). Пути метастазирования опухолей.
17. Номенклатура, классификация опухолей. Система классификации опухолей TNM.
18. Доброкачественные эпителиальные опухоли. Морфологическая характеристика, прогноз.
19. Злокачественные эпителиальные опухоли. Гистологические формы, морфологическая характеристика.
20. Доброкачественные мезенхимальные опухоли. Виды, морфологическая характеристика, прогноз.
21. Злокачественные мезенхимальные опухоли. Виды, морфологическая характеристика, прогноз.
22. Опухоли из меланинообразующей ткани. Виды, морфологическая характеристика, прогноз.
23. Опухоли центральной нервной системы. Виды, морфологическая характеристика, прогноз.
24. Опухоли периферической нервной системы. Виды, морфологическая характеристика, прогноз.

Дата: _____

ЗАНЯТИЕ № 11

ТЕМА: "БОЛЕЗНИ ПИЩЕВАРИТЕЛЬНОГО ТРАКТА.ВРОЖДЕННЫЕ ПОРОКИ ОРГАНОВ ПИЩЕВАРЕНИЯ"

ЦЕЛИ ПРАКТИЧЕСКОГО ЗАНЯТИЯ.

✓ **Знать:**

- основные термины и понятия;
- классификацию болезней органов пищеварительного тракта, клинико-морфологические формы заболеваний пищевода, желудка, тонкой и толстой кишки их макро- и микроскопические проявления, исходы, осложнения.

✓ **Уметь:**

- распознавать на макро- и микропрепаратах различные виды заболеваний пищеварительного тракта, давать заключение о морфологической динамике патологических процессов и их исходах, решать тестовые и ситуационные задачи, отвечать на контрольные вопросы.

✓ **Владеть:**

- алгоритмом описания пораженного органа на макроскопическом уровне;
- навыками микроскопии патологически измененной ткани;
- умением анализировать макро- и микроскопические изменения и давать заключение о характере патологического процесса и его клинических проявлениях.

КОНТРОЛЬНЫЕ ВОПРОСЫ ДЛЯ ПОДГОТОВКИ К ПРАКТИЧЕСКОМУ ЗАНЯТИЮ:

1. Воспалительные заболевания пищевода. Классификация, этиология, патогенез, морфологическая характеристика, исходы, осложнения. Пищевод Баррета.
2. Гастрит. Этиология, патогенез, классификация, морфологическая характеристика видов острого и хронического гастрита, осложнения, исходы.
3. Язвенная болезнь: определение, этиология, патогенез, морфогенез. Морфологическая характеристика хронической язвы в период обострения и ремиссии. Осложнения.
4. Рак желудка. Этиология, классификация, морфологическая характеристика, особенно метастазирования, прогноз. Виды предраковых заболеваний желудка.
5. Аппендицит: классификация, этиология, патогенез, морфологическая характеристика, осложнения.
6. Идиопатические воспалительные заболевания желудочно-кишечного тракта: язвенный колит, болезнь Крона. Этиология, патогенез, морфологическая характеристика, осложнения.
7. Рак толстой кишки: этиология, классификация, морфологическая характеристика, осложнения, прогноз.
8. Врожденные пороки развития органов пищеварительной системы.

РАБОТА НА ПРАКТИЧЕСКОМ ЗАНЯТИИ:

I. Заполните таблицы.

Таблица 1. Морфологическая характеристика видов острого и хронического гастрита.

	Форма	Морфологические изменения
Острый		
Хронический		

--	--	--

Таблица 2. Морфологическая характеристика хронической язвы.

В ПЕРИОД ОБОСТРЕНИЯ		В РЕМИССИЮ

Таблица 3. Классификация рака желудка.

Макроскопические формы	
Гистологические формы	

II. Изучите макропрепараты: хроническая язва желудка, перфорация язвы желудка, язва-рак желудка, язва двенадцатиперстной кишки, рак желудка, язвенный колит, рак толстой кишки, хронический аппендицит.

III. Опишите макропрепарат.

IV. Опишите микроскопические изменения:

1.

2.

3.

V. Решите ситуационную задачу:

У пациента К., 57 лет верифицирован рак антрального отдела желудка. Во время операции в правой доле печени обнаружен опухолевый узел размерами 2х3 см, мягкой консистенции, белого цвета. Проведена резекция желудка и пораженной части печени.

Дайте ответы на вопросы:

1. Какое образование обнаружено в правой доле печени?
2. Укажите возможные пути метастазирования рака желудка.
3. Какая гистологическая форма рака желудка встречается наиболее часто?
4. Какие осложнения утяжеляют течение данного заболевания?

Студент _____

Преподаватель _____

Дата: _____

ЗАНЯТИЕ № 12

ТЕМА: "БОЛЕЗНИ ПЕЧЕНИ, ЖЕЛЧНОГО ПУЗЫРЯ, ПОДЖЕЛУДОЧНОЙ ЖЕЛЕЗЫ"**ЦЕЛИ ПРАКТИЧЕСКОГО ЗАНЯТИЯ.****✓ Знать:**

- основные термины и понятия;
- классификацию болезней печени, желчного пузыря и поджелудочной железы;
- клинико-морфологические формы гепатитов, гепатозов, панкреатитов, холециститов, их макро- и микроскопические проявления, исходы, осложнения; клинико-морфологические особенности опухолей печени, желчного пузыря и поджелудочной железы.

✓ Уметь:

- распознавать на макро- и микропрепаратах различные виды болезней печени, желчного пузыря, поджелудочной железы, давать заключение о морфологической динамике патологического процесса и его исходах, решать тестовые и ситуационные задачи, отвечать на контрольные вопросы.

✓ Владеть:

- алгоритмом описания пораженного органа на макроскопическом уровне;
- навыками микроскопии патологически измененной ткани;
- умением анализировать макро- и микроскопические изменения и давать заключение о характере патологического процесса и его клинических проявлениях.

КОНТРОЛЬНЫЕ ВОПРОСЫ ДЛЯ ПОДГОТОВКИ К ПРАКТИЧЕСКОМУ ЗАНЯТИЮ:

1. Гепатозы: классификация, этиология, патогенез, клинико-морфологическая характеристика, исходы, осложнения.
2. Вирусные гепатиты. Этиология, пути и механизмы передачи инфекции, патогенез, клинико-морфологические формы, их морфологическая характеристика, исходы, осложнения, причины смерти.
3. Цирроз печени. Классификация, этиология, патогенез, морфогенез, клинико-морфологическая характеристика, осложнения.
4. Острый и хронический панкреатит: этиология, патогенез, морфологическая характеристика, осложнения, причины смерти.
5. Желчнокаменная болезнь: этиология, патогенез, клинико-морфологическая характеристика, осложнения.
6. Холецистит: этиология, патогенез, виды, клинико-морфологическая характеристика, осложнения, причины смерти.
7. Панкреатит: этиология, патогенез, виды, клинико-морфологическая характеристика, осложнения, причины смерти.

РАБОТА НА ПРАКТИЧЕСКОМ ЗАНЯТИИ:**I. Заполните таблицы.****Таблица 1.** Патологическая анатомия массивного прогрессирующего некроза печени.

СТАДИЯ	МОРФОЛОГИЧЕСКИЕ ПРИЗНАКИ
Желтой печени	

Красной печени	
-----------------------	--

Таблица 2. Клинико-морфологические формы вирусных гепатитов.

Форма	Основные морфологические признаки
Желтушная	
Безжелтушная	
Холестатическая	
Молниеносная	
Хроническая	

Таблица 3. Клинико-морфологические формы цирроза печени.

	Постнекротический	Портальный
Этиология		
Морфогенез		
Макроскопические признаки		
Микроскопические признаки		

II. Изучите макропрепараты: стеатоз печени, вирусный гепатит, рак печени, хронический калькулёзный холецистит, билиарный цирроз печени, портальный цирроз печени.

III. Опишите макропрепарат.

IV. Опишите микроскопические изменения:

1.

2.

3.

V. Решите ситуационные задачи:

Задача №1. Пациент Г., 34 лет, поступил в стационар в крайне тяжелом состоянии, с признаками полиорганной недостаточности, в сыворотке крови обнаружены антигены HBs. Из анамнеза: заболел остро, около 2 недель назад, когда появилась тошнота, боль в правом подреберье. Через 4 дня, не приходя в сознание, больной умер. На вскрытии обнаружено, что кожные покровы, слизистые и серозные оболочки, внутренние органы желтого цвета с множеством мелкоточечных кровоизлияний. Печень уменьшена, красно-серого цвета, дряблой консистенции.

Дайте ответы на вопросы:

1. Какое заболевание привело к смерти?
 2. Укажите клинико-морфологическую форму заболевания.
 3. Какими осложнениями сопровождалось течение данного заболевания?
 4. Назовите возможные пути заражения данной болезнью.
-
-
-
-

Задача №2. При гистологическом исследовании удаленного желчного пузыря в его слизистой оболочке и мышечном слое обнаружена диффузная инфильтрация полиморфно-ядерными лейкоцитами, резкое полнокровие сосудов.

Дайте ответы на вопросы:

1. Какое заболевание развилось?
 2. Укажите вид заболевания.
 3. Какими осложнениями может сопровождаться течение данного заболевания?
-
-
-
-

Студент _____

Преподаватель _____

ДАТА: _____

ЗАНЯТИЕ № 13

ТЕМА: "БОЛЕЗНИ ОРГАНОВ ДЫХАНИЯ. ПНЕВМОПАТИИ НОВОРОЖДЕННЫХ"

ЦЕЛИ ПРАКТИЧЕСКОГО ЗАНЯТИЯ.

✓ **Знать:**

- основные термины и понятия;
- классификации, причины, механизмы развития заболеваний органов дыхания, макро- и микроскопические проявления, морфологическую динамику заболеваний, осложнения, исходы, причины смерти больных.

✓ **Уметь:**

– распознавать на макро- и микропрепаратах различные формы пневмоний, хронических заболеваний легких, давать заключение о возможных осложнениях и исходах заболеваний, решать тестовые и ситуационные задачи.

✓ **Владеть:**

- алгоритмом описания пораженного органа на макроскопическом уровне;
- навыками микроскопического описания патологически измененной ткани;
- умением анализировать макро- и микроскопические изменения и давать заключение о характере патологического процесса и его клинических проявлениях.

КОНТРОЛЬНЫЕ ВОПРОСЫ ДЛЯ ПОДГОТОВКИ К ПРАКТИЧЕСКОМУ ЗАНЯТИЮ:

1. Бронхит. Этиология, классификация, клинико-морфологическая характеристика, осложнения, исходы.
2. Крупозная пневмония. Этиология, механизмы развития, морфологическая характеристика стадий, осложнения, исходы.
3. Бронхопневмония. Этиология, механизмы развития, классификация, морфологическая характеристика, осложнения, исходы.
4. Интерстициальная пневмония (пневмонит). Этиология, морфологическая характеристика, осложнения, исходы.
5. Бронхоэктазы и бронхоэктатическая болезнь. Причины, виды, морфогенез, клинико-морфологическая характеристика, осложнения, исходы.
6. Бронхиальная астма. Причины, виды, морфогенез, клинико-морфологическая характеристика, осложнения, исходы.
7. Эмфизема легких. Этиология, классификация, клинико-морфологическая характеристика, осложнения, исходы.
8. Интерстициальные болезни легких: классификация, морфологическая характеристика, осложнения, исходы.
9. Пневмопатии новорожденных. Виды, морфологическая характеристика.

РАБОТА НА ПРАКТИЧЕСКОМ ЗАНЯТИИ:

I. Заполните таблицы.

Таблица 1. Клинико-морфологические особенности пневмоний.

Признак	ПНЕВМОНИЯ		
	Крупозная	Очаговая	Интерстициальная
Синонимы			
Этиология			
Объем очага воспаления			
Морфология			

Таблица 2. Осложнения крупозной пневмонии.

Легочные осложнения	Внелегочные осложнения

Таблица 3. Классификация бронхопневмонии

По этиологии процесса	
По механизму развития	
По характеру экссудата	
По распространенности процесса	

Таблица 4. Терминология болезней дыхательной системы.

Термин	Определение
Альвеолит	
Пневмонит	
Ателектаз легкого	
Эмфизема легкого	
Кистозное легкое	
Сотовое легкое	
Карнификация легкого	
Эндобронхит	
Эндомезобронхит	
Панbronхит	

Бронхиолит	
Пневмокониоз	
Легочное сердце	

II. Изучите макропрепараты: крупозная пневмония, очаговая пневмония, абсцедирующая пневмония, абсцесс легкого, антракоз легкого, пневмосклероз, викарная эмфизема легкого.

III. Опишите макропрепарат.

IV. Опишите микроскопические изменения:

1.

2.

3.

V. Решите ситуационные задачи:

Задача № 1. На вскрытии умершего, 40 лет, обнаружено увеличение в размере нижней и средней доли правого легкого, консистенция уплотнена, цвет красный. На плевре – пленчатого вида мягкие серые наложения.

Дайте ответы на вопросы:

1. Назовите данное заболевание и стадию процесса, для которого характерны описанные изменения.
2. Назовите морфологические изменения, которые выявляются в пораженной легочной ткани при гистологическом исследовании.
3. Укажите осложнения этого заболевания.
4. Укажите исходы этого заболевания.
5. Укажите общепатологический процесс, лежащий в основе этого заболевания.

Задача № 2. Пациент 63 лет, длительное время страдал хроническим обструктивным бронхитом, к которому присоединилась эмфизема легких. Проявления эмфиземы стали доминировать в клинической картине. Больной умер при явлениях нарастающей лёгочно-сердечной недостаточности.

Дайте ответы на вопросы:

1. Какой вид эмфиземы имеет место в данном случае?
2. Какие изменения сердца найдены при вскрытии?

3. Как называют сердце при наличии этих изменений?
 4. Какие изменения можно выявить при макро- и микроскопическом исследовании легких?

Студент _____

Преподаватель _____

Дата: _____

ЗАНЯТИЕ № 14

ТЕМА: "БОЛЕЗНИ ОРГАНОВ ДЫХАНИЯ. ТУБЕРКУЛЁЗ"

ЦЕЛИ ПРАКТИЧЕСКОГО ЗАНЯТИЯ.

✓ **Знать:**

- основные термины и понятия;
- этиологию, эпидемиологию, патогенез, классификацию сосудистой патологии и рака легких, туберкулеза, клинико-морфологические формы первичного, вторичного и гемато-генного туберкулеза, их макро- и микроскопические проявления, варианты течения, осложнения, исходы, причины смерти больных;

✓ **Уметь:**

- распознавать на макро- и микропрепаратах сосудистую патологию и рак легких, различные формы туберкулёза, давать заключение о морфологической динамике патологического процесса и его исходах, решать тестовые и ситуационные задачи, отвечать на контрольные вопросы.

✓ **Владеть:**

- алгоритмом описания пораженного органа на макроскопическом уровне;
- навыками микроскопического описания патологически измененной ткани;
- умением анализировать макро- и микроскопические изменения и давать заключение о характере патологического процесса и его клинических проявлениях.

КОНТРОЛЬНЫЕ ВОПРОСЫ ДЛЯ ПОДГОТОВКИ К ПРАКТИЧЕСКОМУ ЗАНЯТИЮ:

1. Сосудистая патология легких: отёк легких, респираторный дистресс-синдром, легочная гипертензия. Причины, клинико-морфологическая характеристика, осложнения, исходы.
2. Туберкулез. Эпидемиология, этиология, патогенез, классификация.
3. Первичный туберкулез. Особенности, пути заражения, морфологические проявления, варианты течения, осложнения, исходы.
4. Гематогенный туберкулез. Особенности, пути заражения, виды, морфологическая характеристика, осложнения, исходы.
5. Вторичный туберкулез. Особенности, пути заражения, морфологическая характеристика форм. Осложнения, причины смерти.
6. Рак легкого. Эпидемиология, этиология, классификация, морфологическая характеристика, осложнения, пути метастазирования.

РАБОТА НА ПРАКТИЧЕСКОМ ЗАНЯТИИ:

I. Заполните таблицы.

Таблица 1. Морфологическая характеристика первичного туберкулезного комплекса.

Название компонента	Строение	Механизмы заживления
1.		

2.		
3.		

Таблица 2. Виды гематогенного туберкулёза (ГТ).

Вид ГТ	Форма	Морфология
1. Генерализованный	1.	
	2.	
	3.	
2. С преимущественным поражением легких	1.	
	2.	
	3.	
3. С преимущественными внелегочными поражениями	1.	
	2.	
	3.	
	4.	

Таблица 3. Морфогенез вторичного туберкулёза.

Название стадии-фазы	Морфологическая характеристика	Исход и осложнения
1.		
2.		
3.		
4.		
5.		
6.		
7.		
8.		

Таблица 4. Сравнительная характеристика различных форм рака легких.

Признак	Форма рака	
	Прикорневой	Периферический

Локализация		
Гистогенез		
Микроскопическая форма		
Макроскопическая форма		
Метастазирование		
Осложнения		

II. Изучите макропрепараты: центральный рак легкого, периферический рак легкого, милиарный туберкулез легких, казеозная пневмония, туберкулез почки, туберкулез матки, туберкулез кишечника, острый кавернозный туберкулез легких, фиброзно-кавернозный туберкулез легких, пневмоцирроз.

III. Опишите макропрепараты

IV. Опишите микроскопические изменения:

1.

2.

3.

V. Решите ситуационные задачи:

Задача № 1. Больной туберкулезом умер от легочно-сердечной недостаточности. На вскрытии обнаружены межочечный миокардит, множественные очажки размером с просное зерно в легких, печени и селезенке.

Дайте ответы на вопросы:

1. Назовите изменения в легких, печени и селезенке.
2. Как называются эти «очажки»?
3. Какую тканевую реакцию они отражают?
4. Опишите микроскопическое строение данного образования.

Задача № 2. У умершего больного Т., 59 лет на вскрытии обнаружена деформация верхушки правого легкого и плотные спайки в правой плевральной полости. В верхушке правого легкого найдена округлая полость диаметром 4 см, с плотной стенкой, заполненная массой грязно-серого цвета. Вокруг полости в паренхиме легкого тяжи фиброзной ткани и очаги эмфиземы.

Дайте ответы на вопросы:

1. Определите клинико-анатомическую форму туберкулёза и ее стадию (фазу).
 2. Какая стадия ей могла предшествовать?
 3. Какая непосредственная причина привела больного к смерти?
 4. Какие микроскопические изменения можно обнаружить в стенке полости правого легкого?
-
-
-
-
-
-

Студент _____

Преподаватель _____

ИТОГОВОЕ ЗАНЯТИЕ № 3 по темам: 11-14.

ПЕРЕЧЕНЬ ВОПРОСОВ ДЛЯ ПОДГОТОВКИ К ИТОГОВОМУ ЗАНЯТИЮ:

1. Воспалительные заболевания пищевода. Классификация, этиология, патогенез, морфологическая характеристика, исходы, осложнения. Пищевод Баррета.
2. Гастрит. Этиология, патогенез, классификация, морфологическая характеристика видов острого и хронического гастрита, осложнения, исходы.
3. Язвенная болезнь: определение, этиология, патогенез, морфогенез. Морфологическая характеристика хронической язвы в период обострения и ремиссии. Осложнения.
4. Рак желудка. Этиология, классификация, морфологическая характеристика, особенности метастазирования, прогноз. Виды предраковых заболеваний желудка.
5. Аппендицит: классификация, этиология, патогенез, морфологическая характеристика, осложнения.
6. Идиопатические воспалительные заболевания желудочно-кишечного тракта: язвенный колит, болезнь Крона. Этиология, патогенез, морфологическая характеристика, осложнения.

7. Рак толстой кишки: этиология, классификация, морфологическая характеристика, осложнения, прогноз.
8. Гепатозы: классификация, этиология, патогенез, клинко-морфологическая характеристика, исходы, осложнения.
9. Вирусные гепатиты. Этиология, пути и механизмы передачи инфекции, патогенез, клинко-морфологические формы, их морфологическая характеристика, исходы, осложнения, причины смерти.
10. Цирроз печени. Классификация, этиология, патогенез, морфогенез, клинко-морфологическая характеристика, осложнения.
11. Острый и хронический панкреатит: этиология, патогенез, морфологическая характеристика, осложнения, причины смерти.
12. Бронхит. Этиология, классификация, клинко-морфологическая характеристика, осложнения, исходы.
13. Крупозная пневмония. Этиология, механизмы развития, морфологическая характеристика стадий, осложнения, исходы.
14. Бронхопневмония. Этиология, механизмы развития, классификация, морфологическая характеристика, осложнения, исходы.
15. Интерстициальная пневмония (пневмонит). Этиология, морфологическая характеристика, осложнения, исходы.
16. Бронхоэктазы и бронхоэктатическая болезнь. Причины, виды, морфогенез, клинко-морфологическая характеристика, осложнения, исходы.
17. Бронхиальная астма. Причины, виды, морфогенез, клинко-морфологическая характеристика, осложнения, исходы.
18. Эмфизема легких. Этиология, классификация, клинко-морфологическая характеристика, осложнения, исходы.
19. Интерстициальные болезни легких: классификация, морфологическая характеристика, осложнения, исходы.
20. Туберкулез. Эпидемиология, этиология, патогенез, классификация.
21. Первичный туберкулез. Особенности, пути заражения, морфологические проявления, варианты течения, осложнения, исходы.
22. Гематогенный туберкулез. Особенности, пути заражения, виды, морфологическая характеристика, осложнения, исходы.
23. Вторичный туберкулез. Особенности, пути заражения, морфологическая характеристика форм. Осложнения, причины смерти.
24. Рак легкого. Эпидемиология, этиология, классификация, морфологическая характеристика, осложнения, пути метастазирования.
25. Сосудистая патология легких: отёк легких, респираторный дистресс-синдром, легочная гипертензия. Причины, клинко-морфологическая характеристика, осложнения, исходы.

СПИСОК ИСПОЛЬЗОВАННЫХ ИСТОЧНИКОВ

1. Струков, А.И. Патологическая анатомия : учебник / А.И. Струков., В.В. Серов. – Москва: Литтера, 2011. - 848 с. : ил. – ISBN 978-5-4235-0020-7. – Текст : непосредственный.
2. Пальцев, М.А. Руководство к практическим занятиям по патологической анатомии : учебная литература / М.А. Пальцев, Н.М. Аничков, М.Г. Рыбакова. – Москва : Медицина, 2002. – 896 с. – ISBN 5-225-04349-6. – Текст : непосредственный.

СПИСОК ОСНОВНОЙ ЛИТЕРАТУРЫ

1. Струков, А.И. Патологическая анатомия : учебник / А.И. Струков., В.В. Серов; под редакцией В.С. Паукова. – Москва: ГОЭТАР-Медиа, 2019. - 880 с. : ил. – ISBN 978-5-9704-4926-4. – Текст : непосредственный.
2. Патологическая анатомия. Учебник в 2-х томах. Т.1. Патологическая анатомия / М.А. Пальцев., Н.М. Аничков. – Москва : Медицина, 2000. - 528 с. : ил. – ISBN 5-225-04185-X. – Текст : непосредственный.
3. Патологическая анатомия. Учебник в 2-х томах. Т. 2. ч.1. Патологическая анатомия / М.А. Пальцев., Н.М. Аничков. – Москва : Медицина, 2001. - 736 с. : ил. – ISBN 5-225-04625-8. – Текст : непосредственный.
4. Патологическая анатомия. Учебник в 2-х томах. Т. 2. ч. 2. Патологическая анатомия / М.А. Пальцев., Н.М. Аничков. – Москва : Медицина, 2001. - 680 с. : ил. – ISBN 5-225-04627-4. – Текст : непосредственный.
5. Патологическая анатомия. Атлас : учебное пособие / О.В. Зайратьянц, С.П. Бойкова, Л.А. Зотова [др.] ; под редакцией О.В. Зайратьянца. – Москва : ГЭОТАР-Медиа, 2014. – 960 с. : ил. - ISBN 978-5-9704-2780-4

СПИСОК ДОПОЛНИТЕЛЬНОЙ ЛИТЕРАТУРЫ

1. Патологическая анатомия : национальное руководство / главные редакторы М.А. Пальцев, Л.В. Кактурский, О.В. Зайратьянц. – Москва : ГЭОТАР-Медиа, 2011. – 1264 с. – ISBN 978-5-9704-1992-2. – Текст : непосредственный.

ПРИЛОЖЕНИЕ 1**СХЕМА ДЛЯ ОПИСАНИЯ ПРЕПАРАТА НА МАКРОСКОПИЧЕСКОМ УРОВНЕ****1. УКАЖИТЕ НАЗВАНИЕ МАКРОПРЕПАРАТА.****2. ОХАРАКТЕРИЗУЙТЕ ИЗМЕНЕННЫЙ ОРГАН:**

- ФОРМА (СОХРАНЕНА, ИЗМЕНЕНА), НАЛИЧИЕ ДЕФОРМАЦИЙ,
- РАЗМЕР (УВЕЛИЧЕН, УМЕНЬШЕН, НЕ ИЗМЕНЕН), ПОВЕРХНОСТЬ (ГЛАДКАЯ, БУГРИСТАЯ),
- ЦВЕТ,
- КОНСИСТЕНЦИЯ (ДРЯБЛАЯ, ПЛОТНАЯ),
- РИСУНОК ТКАНИ ОРГАНА НА РАЗРЕЗЕ (СТЕРТ, СОХРАНЕН).

ДЛЯ ПОЛЫХ ОРГАНОВ:

- СОСТОЯНИЕ СЕРОЗНОЙ ОБОЛОЧКИ (ТУСКЛАЯ, ШЕРОХОВАТАЯ),
- ТОЛЩИНА СТЕНКИ,
- РАЗМЕР ПОЛОСТИ (ПОЛОСТЬ РАСШИРЕНА, СУЖЕНА),
- СОСТОЯНИЕ СЛИЗИСТОЙ ОБОЛОЧКИ (ГИПЕРЕМИРОВАНА, ИЗЪЯЗВЛЕНА).

3. ОХАРАКТЕРИЗУЙТЕ ПАТОЛОГИЧЕСКИЙ ОЧАГ:

- ЛОКАЛИЗАЦИЯ,
- РАЗМЕР,
- ФОРМА (КРУГЛАЯ, КОНУСОВИДНАЯ),
- ЦВЕТ,
- ГРАНИЦЫ (ЧЕТКИЕ, НЕЧЕТКИЕ),
- НАЛИЧИЕ КАПСУЛЫ.

4. УКАЖИТЕ ОБЩЕПАТОЛОГИЧЕСКИЙ ПРОЦЕСС.**5. УКАЖИТЕ ИСХОД.****6. УКАЖИТЕ ОСЛОЖНЕНИЯ.****СХЕМА ДЛЯ ОПИСАНИЯ ПРЕПАРАТА НА МИКРОСКОПИЧЕСКОМ УРОВНЕ****1. УКАЖИТЕ НАЗВАНИЕ.****Для паренхиматозных органов:**

- ОХАРАКТЕРИЗОВАТЬ СТРОЕНИЕ СТРУКТУРНО-ФУНКЦИОНАЛЬНЫХ ЕДИНИЦ (СОХРАНЕНЫ, НЕ СОХРАНЕНЫ, ЕСЛИ НЕ СОХРАНЕНЫ, ТО ЗА СЧЕТ ЧЕГО? - РАЗРАСТАНИЕ СОЕДИНИТЕЛЬНОЙ ТКАНИ, НАЛИЧИЕ ВОСПАЛИТЕЛЬНОГО ИНФИЛЬТРАТА И Т.Д.)
- ОПИСАТЬ ИЗМЕНЕНИЯ ПАРЕНХИМАТОЗНЫХ КЛЕТОК (ВНУТРИКЛЕТОЧНЫЕ НАКОПЛЕНИЯ, АТРОФИЯ, ГИПЕРТРОФИЯ, ИЗМЕНЕНИЯ ЯДЕР И Т.Д.)
- ОПИСАТЬ ИЗМЕНЕНИЯ СТРОМЫ (ОТЕК, ПОЛНОКРОВИЕ СОСУДОВ, КЛЕТОЧНЫЙ ИНФИЛЬТРАТ И Т.Д.)

Для полых органов и сосудов:

- ОХАРАКТЕРИЗОВАТЬ СТРОЕНИЕ СЛОЕВ СТЕНКИ (СОХРАНЕНЫ, НЕ СОХРАНЕНЫ)
- УКАЗАТЬ НАЛИЧИЕ КЛЕТОЧНОГО ИНФИЛЬТРАТА, ОТЛОЖЕНИЯ ПАТОЛОГИЧЕСКИХ МАСС, ГЕМОРАГИЧЕСКОЙ ИНФИЛЬТРАЦИИ И Т.Д.