

**ГОСУДАРСТВЕННОЕ БЮДЖЕТНОЕ ОБРАЗОВАТЕЛЬНОЕ УЧРЕЖДЕНИЕ  
ВЫСШЕГО ПРОФЕССИОНАЛЬНОГО ОБРАЗОВАНИЯ  
«КУБАНСКИЙ ГОСУДАРСТВЕННЫЙ МЕДИЦИНСКИЙ УНИВЕРСИТЕТ»  
МИНИСТЕРСТВА ЗДРАВООХРАНЕНИЯ РОССИЙСКОЙ ФЕДЕРАЦИИ  
(ГБОУ ВПО КубГМУ Минздрава России)**

**Кафедра лучевой диагностики**



**Компьютерная томография полости носа, околоносовых  
пазух**

**Учебно-методическое пособие  
для интернов и ординаторов.**

**Краснодар  
2014**

УДК 616.213.6-073.756.8:004.9(075.8)  
ББК 56.8:53.6  
К 63

**Составители:**

доцент кафедры лучевой диагностики ГБОУ ВПО КубГМУ,  
к.м.н. Ю.П. Ефимцев

**Рецензенты:**

Заведующий кафедрой лучевой  
диагностики и лучевой терапии  
ГБОУ ВПО "Волгоградский государственный  
медицинский университет" МЗ РФ  
д.м.н., профессор

Е.Д. Лютая

Заведующий кафедрой оториноларингологии  
ГБОУ ВПО Кубанский государственный  
медицинский университет МЗ РФ  
д.м.н., профессор

Ф.В. Семенов

«Компьютерная томография полости носа, околоносовых пазух»  
учебно-методическое пособие.  
Краснодар, КубГМУ, 2014. – 68с.

Учебно-методическое пособие посвящено одному из важных разделов лучевой диагностики: «Компьютерная томография полости носа, околоносовых пазух». Составлено в соответствии с программой подготовки и переподготовки специалистов по разделу: «Компьютерная томография».

Данное пособие может быть использовано студентами медицинских университетов.

Рекомендовано к изданию ЦМС ГБОУ ВПО КубГМУ Минздрава России, протокол № 2 от 02.10.2014 года.

## **Предисловие.**

Методические рекомендации содержат комплекс методик компьютерной томографии (КТ), принципы обработки и интерпретации полученных результатов при исследовании головы и шеи, алгоритма анализа изображений и оформления протокола исследования. Предлагаемый комплекс методик позволяет выбрать оптимальную программу КТ-исследования, последовательно и рационально обработать и проанализировать полученные результаты, а тем самым провести топическую и дифференциальную диагностику заболеваний полости носа, околоносовых пазух.

Рекомендации содержат примеры клинических наблюдений, в которых предложены варианты оформления протокола КТ-исследования при различных заболеваниях полости носа, околоносовых пазух.

Для самостоятельной работы обучающихся в рекомендациях представлены контрольные вопросы и ситуационные задачи. Каждая задача содержит краткие данные о пациенте, технические параметры проведенной методики КТ-исследования, информацию о последующей обработке изображений, КТ-изображения в их конечном виде и варианты ответа, среди которых нужно выбрать один правильный.

Рекомендации предназначены для подготовки и переподготовки специалистов по компьютерной томографии, врачей рентгенологов, оториноларингологов, онкологов, челюстно-лицевых хирургов, интернов, ординаторов и аспирантов медицинских вузов по специальности «рентгенология». Сведения, изложенные в пособии, необходимы для успешной диагностики и лечения заболеваний полости носа, околоносовых пазух.

**Целью данного пособия** является оптимизация диагностического процесса заболеваний полости носа и околоносовых пазух на основе рационального выбора методик КТ-исследования, соблюдения алгоритма оценки полученных КТ-изображений, проведения топической и дифференциальной диагностики заболеваний полости носа, околоносовых пазух.

**Введение.**

Компьютерная томография (КТ) является ведущим неинвазивным методом в диагностике заболеваний головы и шеи. Высокая разрешающая способность метода позволяет оценить топографо-анатомические взаимоотношения органов головы и шеи, выявить патологические изменения и установить их природу, провести дифференциальную диагностику воспалительных заболеваний, доброкачественных и злокачественных опухолей головы и шеи. С техническим усовершенствованием компьютерных томографов появляются новые возможности в выявлении различных заболеваний головы и шеи. Метод позволяет установить исходную локализации патологического процесса, выявить его распространенность, определить стадию заболевания, выбрать тактику лечения и оценить эффективность консервативного и оперативного лечения. Современные КТ-технологии позволяют применять различные алгоритмы формирования изображения и их последующую обработку, что прежде всего ориентировано на получение наиболее достоверной информации при минимальной лучевой нагрузке на пациента. Целью настоящих рекомендаций является ознакомление обучающихся с современными технологиями и их применением в диагностике заболеваний головы и шеи.

**Оглавление.**

Предисловие.....	3
Введение.....	4
Оглавление.....	5
Список литературы:.....	6
Глава 1. Методика проведения компьютерной томографии:.....	7
1.1. Выбор методики исследования. Лучевые нагрузки при проведении КТ.....	8
1.2. Укладка пациента и проведение исследования. Нормальная анатомия краниофациальной области в аксиальной, фронтальной и сагиттальной плоскости. Стандартная методика исследования краниофациальной области...	13
1.3. Внутривенное контрастирование.....	17
1.4. Реконструкция изображения из базы «сырые данные» с изменением толщины среза, величины матрицы, применением различных фильтров.....	18
1.5. Выполнение реконструктивных изображений в линейных и нелинейных плоскостях; 3D изображения, построение зонограммы.....	24
1.6. Определение объема опухолевой массы.....	24
1.7. Топометрическая подготовка лучевого лечения.....	24
Глава 2. Анализ и последовательность оценки полученных КТ-изображений: артефакты изображения, измерение плотности изучаемого объекта, ошибки определения коэффициента абсорбции (КА), определение патоморфологического субстрата, описание патоморфологического субстрата.....	24
2.1. Артефакты изображения и ошибки измерения КА.....	24
2.2. Определение патоморфологического субстрата.....	27
2.3. Терминология.....	31
Глава 3. Последовательность оценки полученных результатов.....	31
Глава 4. Клинические примеры заболеваний головы и шеи и рекомендуемые варианты протокола КТ-исследования.....	35
Глава 5 Контрольные вопросы по теме: "Компьютерная томография полости носа, околоносовых пазух".....	46
Глава 6. Диагностические задачи.....	48
Ответы на диагностические задачи.....	68

**Список литературы:****Основная литература.**

1. Габуня Р.И., Колесникова Е.К. Компьютерная томография в клинической диагностике. Руководство // М., Медицина, 1995.
2. Сперанская А.А., Черемисин В.М. «Компьютерно-томографическая диагностика новообразований глотки, челюстно-лицевой области и гортани»: - «ЭЛБИ-СПб», 2006.
3. Терновой С.К., Сеницин В.Е. «КТ и МРТ: голова и шея»: - М.:ВИДАР, 1998.
4. Терновой С.К., Сеницин В.Е. «Спиральная компьютерная и электронно-лучевая ангиография»: - М.: Видар, 1998.
5. Хоружик С. А. и соавт. «Дозовые нагрузки при компьютерно-томографических исследованиях»: - Минск. 2008.

**Дополнительная литература.**

1. Хофер М. «Компьютерная томография. Базовое руководство» 2-е издание переработанное и дополненное: - М.: Мед.Лит., 2008.
2. Wegener O.G. "Whole body Computerized Tomography": - Karger. - 1983.
3. Lalita Shankar et al. "An Atlas of Imaging of the Paranasal Sinuses": - Martin Dunitz Ltd, 1994.
4. Mukherij S.K., Castelijns J.A. et al. «Modern Head and Neck Imaging»: - N.Y.: Springer, 2000.
5. Диагностические контрольные уровни EUR 16262

В настоящих рекомендациях обобщен опыт собственных наблюдений, а так же отечественных и зарубежных авторов по данным литературы.

## **Глава 1. Методика проведения компьютерной томографии (КТ).**

Для определения локализации и распространенности патологического процесса в полости носа, околоносовых пазухах, глотке, парафарингеальном пространстве необходимо получить полное представление о топографической анатомии области исследования. КТ, выполненная в режиме последовательного или спирального сканирования в аксиальной или во фронтальной проекции, с последующей обработкой сырых данных в различных алгоритмах, позволяет получить наиболее точную информацию.

### **Этапы проведения исследования:**

- 1.1. Выбор методики исследования в соответствии с принципом ALARA.
- 1.2. Укладка пациента и проведение исследования.
- 1.3. Внутривенное введение контрастного вещества.
- 1.4. Реконструкция изображения из базы «сырые данные» с изменением толщины среза, изменением величины матрицы, применением различных фильтров. Определение объема опухоли. Топометрическая подготовка лучевой терапии.
- 1.5. Выполнение реконструктивных изображений в линейных и нелинейных плоскостях; построение зонограммы, 3D изображения.
2. Анализ и последовательность оценки полученных КТ-изображений: артефакты изображения, измерение плотности изучаемого объекта, определение патоморфологического субстрата, описание патоморфологического субстрата по схеме:
  - Положение.
  - Число.
  - Форма.
  - Размеры.
  - Структура.
  - Контуры.
  - Смещаемость (при проведении полипозиционного исследования).
  - Плотность в единицах Хаунсфилда (Н).
  - Реакция на внутривенное введение контрастного вещества (если такая методика выполнялась).
3. Написание протокола исследования включает следующие этапы:
  - Краткая характеристика нормальных органов и тканей в области исследования и их соответствие норме: положение, форма, размеры и структура.
  - Полная характеристика патоморфологического субстрата.
  - Заключение формулируется в виде диагноза или ведущего синдрома. Допускается заключение в виде дифференциально-диагностического ряда.
  - Указание дозы ионизирующего излучения:
    - DLP в мГр\*см
    - Эффективная доза (E) в мЗв, рассчитанная по формуле:  $E = DLP \times EDLP$ ,
    - Рекомендации.

### 1.1. Выбор методики исследования. Лучевые нагрузки при проведении КТ.

При выборе методики исследования необходимо руководствоваться критерием ALARA - As Low As Reasonably Achievable – Настолько Низко Насколько Реально Достижимо (НННРД), который является одним из основных критериев, сформулированный в 1954 году Международной комиссией по радиологической защите с целью минимизации вредного воздействия ионизирующей радиации. Принцип предусматривает поддержание на возможно низком уровне как индивидуальных, так и коллективных доз облучения. В Российской Федерации с 1.09.2009 года введены в действие санитарные правила СанПин 2.6.1.2523-09 (НРБ-99), учитывающие принцип ALARA.

Принцип ALARA является очень важным, особенно в педиатрических исследованиях, что связано с десятикратным увеличением радиоактивной чувствительности детей по сравнению со взрослыми. В соответствии с принципом ALARA необходимо, выбирать оптимальные технические параметры сканирования, определяющие дозу облучения.

На величину эффективной дозы облучения влияют следующие технические параметры:

- режим сканирования - пошаговая КТ, спиральная КТ (СКТ) или мультиспиральная КТ (МСКТ): эффективная доза при СКТ или МСКТ одной и той же области исследования выше, чем при выборе последовательного режима сканирования.
- протяженность области сканирования: с увеличением протяженности области исследования повышается эффективная доза.
- напряжение в рентгеновской трубке (кВ), сила тока (мА) и время ротации (с): с увеличением кВ, и масс-продукта — произведение мА на с (мАс) увеличивается эффективная доза.
- коллимация при МСКТ: с уменьшением показателя коллимации эффективная доза увеличивается. Например: коллимация при выборе стандартного протокола исследования краниофациальной области на 16-срезовом томографе равна:  $16 \times 0,75$ , изменение показателя до величины  $4 \times 0,75$  увеличивает эффективную эквивалентную дозу на 40%.
- сдвиг стола за полный оборот трубки- питч (Р): с увеличением Р уменьшается эффективная доза.

Для оценки воздействия ионизирующего излучения на человека используются следующие показатели:

**Поглощенная доза** излучения — количество энергии, поглощенной единицей массы тела измеряется в Грехах (Гр) и используется для измерения любого вида излучения, в том числе при лучевом лечении злокачественных опухолей. **Эквивалентная доза**, измеряемая в Зивертах (Зв), представляет собой поглощенную дозу излучения, увеличенную пропорционально фактору радиационной чувствительности каждой отдельной ткани.

**Эффективная доза** - сумма полученных доз каждого органа с учетом весового коэффициента чувствительности тканей и измеряется в Зивертах или миллизивертах (мЗв)

Мерой поглощенной дозы облучения в одном томографическом срезе является Компьютерно-томографический индекс дозы (CTDI).

Поскольку поглощенная доза при КТ распределяется в поперечном срезе сканируемого объекта неравномерно (убывает от периферии к центру), рассчитывают взвешенное значение  $CTDI_w$ , характеризующее усредненную поглощенную дозу облучения в томографическом срезе в мГр.



Для спиральных и многосрезовых сканеров дозиметрический параметр «объемный взвешенный  $CTDI_w$ » рассчитывают по формуле:

$CTDI_w = CTDI_{vol} : P$ .  $P$  — питч (отношение сдвига стола за полный оборот трубки к коллимации среза).

Для определения поглощенной дозы облучения за все КТ-исследование рассчитывают дозиметрический параметр  $DLP$  (the Dose Length Product) «произведение дозы на длину»:

$$DLP = CTDI_{vol} \times L$$

где  $DLP$  — произведение дозы на длину, мГр·см;  $CTDI_{vol}$  — объемный взвешенный  $CTDI$ , мГр;  $L$  — длина зоны сканирования в см.

Для сопоставимости результатов дозиметрии на различных сканерах при расчете  $DLP$  используют следующие значения длины зоны сканирования, соответствующие человеку среднего роста и массы тела: головной мозг — 12 см, шея — 12 см, грудная полость — 25 см, брюшная полость — 22 см, таз — 20 см.

На завершающем этапе для расчета эффективной дозы облучения используют формулу:  $E = DLP \times EDLP$

где  $E$  — эффективная доза в мЗв;

Изменение коэффициента  $EDLP$  зависит от области исследования и обусловлено относительным распределением радиочувствительных органов в теле человека.

Значения коэффициента  $EDLP$ :

головной мозг — 0,0023,

Шея — 0,0054.

На дозу облучения пациента помимо технических параметров исследования оказывают влияние повторные сканирования одной и той же области.

Проведение многофазного исследования (до и после внутривенного введения контрастного вещества) увеличивает лучевую нагрузку в соответствии с количеством фаз сканирования. Так, при проведении нативного исследования (без применения контрастного вещества), а затем трехфазного КТ-исследования головы и шеи эффективная доза облучения увеличивается в 3 раза по сравнению с однократным (нативным) исследованием.

По нашим данным при проведении КТ головы на 16- и 32-рядном сканере эффективная доза соответствует показателям табл. 1.

Таблица 1.

**Зависимость эффективной дозы от типа сканера и технических параметров сканирования головы.**

16-рядный сканер Brain axial mAs: 400 DLP:797 Эффект. Доза 1.8 мЗв	16-рядный Сканер Brain spiral mAs: 400 DLP:934 Эффект. Доза 2.1 мЗв	16-рядный Сканер Brain spiral mAs: 600 DLP:1200 Эффект. Доза 2.76 мЗв	32-рядный Сканер Brain spiral DLP:2845 Эффект. Доза 6.5 мЗв
---	--	--	---

Использование контрастного усиления увеличивает объем получаемой диагностической информации, приводя к возрастанию дозы облучения. В соответствии с существующими требованиями все современные КТ-сканеры отображают на мониторе оператора расчетные значения  $CTDI_{vol}$  и  $DLP$  для выбранного протокола исследования. Если оператор изменяет технические параметры сканирования, отображаемое на мониторе значение  $CTDI$  также изменяется. Аналогичным образом отображаемое значение  $DLP$  изменяется в

зависимости от установленной длины зоны сканирования. Следовательно, дозиметрическую информацию можно получить еще до начала сканирования, что позволяет адаптировать параметры протокола с учетом необходимости снижения дозы облучения (рис.1, 1а). Для этого необходимо иметь рекомендуемые для данного исследования значения доз облучения.

**Основные способы снижения доз облучения при КТ-исследованиях.** Способы снижения доз облучения при КТ-исследованиях можно разделить на реализуемые пользователями и реализуемые производителями сканеров.

Важно соблюдать те же общие принципы, что и в рентгенодиагностике в целом: проводить исследования только по показаниям; оценивать возможности не связанных с ионизирующим излучением методов диагностики (УЗИ, МРТ); не проводить повторные исследования, если в этом нет действительной необходимости (исключить дублирование) и др. При многофазных исследованиях с внутривенным введением контрастного вещества необходимо использовать оптимальные временные интервалы сканирования, по возможности ограничивая исследование зоной интереса (конкретным органом).

Крайне важное значение имеет адаптация технических параметров КТ-исследования и использование низкодозовых протоколов.

Учитывая быстрое оснащение лечебных учреждений КТ-сканерами, а также доли КТ-исследований в рентгенодиагностике, целесообразно внедрение в практическое использование концепции **диагностических контрольных уровней (ДКУ)**. Данная концепция предложена Международной комиссией по радиационной защите в качестве важнейшего инструмента оптимизации и снижения доз облучения пациентов. «Европейское руководство по критериям качества для компьютерной томографии» установило рекомендуемые значения ДКУ уже в 1999 г. На основании данного документа национальные ДКУ были внедрены во всех странах Евросоюза.

**Показания к КТ ПН и ППН:** мальформация, травма, новообразования, воспалительный процесс.

**Методы предварительного исследования:** рентгенография ППН; альтернативным методом может быть МРТ, особенно при подозрении на злокачественные новообразования.

**Подготовка пациента:** информация пациента о характере диагностического исследования, исследование лучше выполнять натощак, особенно если планируется внутривенное введение контрастного вещества.

**Топограмма:** обзорный снимок головы в боковой проекции (нижняя челюсть - макушка головы).

**Требования к качеству снимка:** визуализация лицевого черепа от твердого неба до верхней границы лобной пазухи. Визуализация кровеносных сосудов после внутривенного контрастирования.

Четкое изображение: носоглотки, полости носа, верхней челюсти и верхнечелюстных пазух, решетчатой кости, глазного яблока, зрительного нерва, глазных мышц, клиновидной лобной пазух, коркового и губчатого вещества костной ткани.

**Критерии лучевой нагрузки на пациента при планировании программы КТ-исследования:** CTDI: не более 35 мГр, DLP: не более 360 мГрхсм. Эффективная доза "E": не более 0,82 мЗв (коэффициент перерасчета K=0,0054).

**Положение пациента на столе томографа:** супинация при выполнении аксиальных срезов, супинация или пронация при выполнении фронтальных срезов.

Границы области исследования: от твердого неба до верхней границы лобной пазухи.

Номинальная толщина среза: 3-5 мм, исследование предпочтительно выполнять в спиральном режиме с пошаговым индексом (pitch) =1. Допустимо увеличивать пошаговый индекс до 1,2-1,5 при скрининг-исследованиях.

**Поле обзора (FOV):** примерно 25 см.

**Наклон гентри:** 0 при выполнении аксиальных срезов.

**Напряжение в кВ:** 110-120

**Масс-продукт в мАс:** наиболее низкий, обеспечивающий качественное изображение.

**Алгоритм реконструкции изображения:** стандартный или алгоритм высокого пространственного разрешения.

**Ширина окна:** 140-1000 HU (мягкие ткани), 1500-3000 HU (кости).

**Центр окна:** 30-100 HU (мягкие ткани), 200-400 HU (кости).

**Возможные проблемы и пути их устранения:** движение головы во время сканирования является причиной возникновения динамических артефактов изображения. Для предупреждения возникновения динамических артефактов изображения - фиксация головы в специальном подголовнике. Артефакты изображения, обусловленные наличием в области среза зубных коронок возникающие на границе двух сред с высоким градиентом плотности; для предупреждения таких артефактов изображения необходимо поменять плоскость сканирования ( в обход зубных коронок). Исследование в положении пронации способствует отделению воспалительного секрета из полости носа и околоносовых пазух. Для обеспечения наилучшей функциональной оценки ПН иППН в плане предстоящего эндоскопического хирургического вмешательства предпочтение отдается изображениям во фронтальной плоскости.

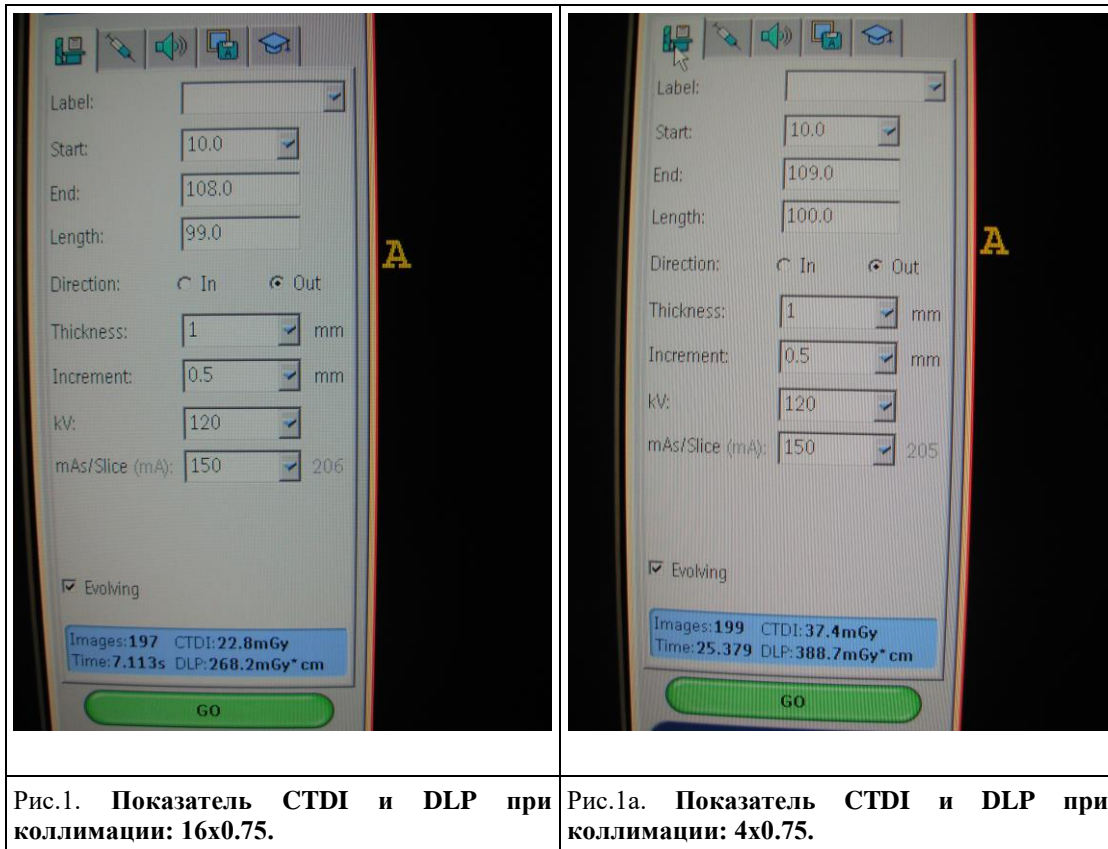


Рис.1. Показатель CTDI и DLP при коллимации: 16x0.75.

Рис.1а. Показатель CTDI и DLP при коллимации: 4x0.75.

Таблица 2.

**Предпочтительные плоскости сканирования и реконструкции при различных патологических процессах полости носа, ППН и носоглотки.**

Патологический процесс	аксиальная	фронтальная	сагиттальная	3D
Аномалия развития	*	*		*
Травма	*	*	*	*
Воспаление		*		
Киста	*	*	*	
Полипоз		*		
Опухоль	*	*	*	

## 1.2. Укладка пациента и проведение исследования. Нормальная анатомия краниофациальной области в аксиальной, фронтальной и сагиттальной плоскости. Стандартная методика исследования краниофациальной области .

Стандартная методика исследования краниофациальной области на томографе Philips Brilliance 16 включает следующие параметры - длина области исследования: 75-85 мм, толщина среза:1 мм, кВ:120, мАс/срез:150, мА:206, Коллимация:16x0.75, время одного оборота трубки: 0,5 сек, матрица:512x512. Время сканирования:5,69 сек, количество срезов:150. CTDI:22,8 mGy, DLP:214,6 мГр<sub>хсм</sub>, E:0,62 мЗв (следует выбирать наибольшую величину показателя коллимации с наибольшим пошаговым индексом, т.к. уменьшение величины показателя коллимации до показателя: 4x0.75 с пошаговым индексом: 0.683 приводит к увеличению CTDI до 37.4 мГр, DLP до 388,7 мГр<sub>хсм</sub>, E до 0,89 мЗв, т.е. на 43%. Рис.1, 1а.) Предпочтительные плоскости сканирования и реконструкции изображения при различных патологических процессах указаны в табл. 2.

Исследование проводится в положении пациента - «лежа на спине» - при фиксированной голове. В некоторых случаях (в зависимости от состояния пациента) исследование может быть проведено на боку или в положении «лежа на животе». Исследование в положении супинации начинается с выполнения боковой топограммы, по которой определяются границы начала и окончания сканирования и угол наклона сканирующего устройства (рис. 2). Сканирование в пошаговом или спиральном режиме начинается от уровня верхушек корней зубов верхней челюсти и заканчивается, как правило, над верхней стенкой лобной пазухи (рис.3-7).

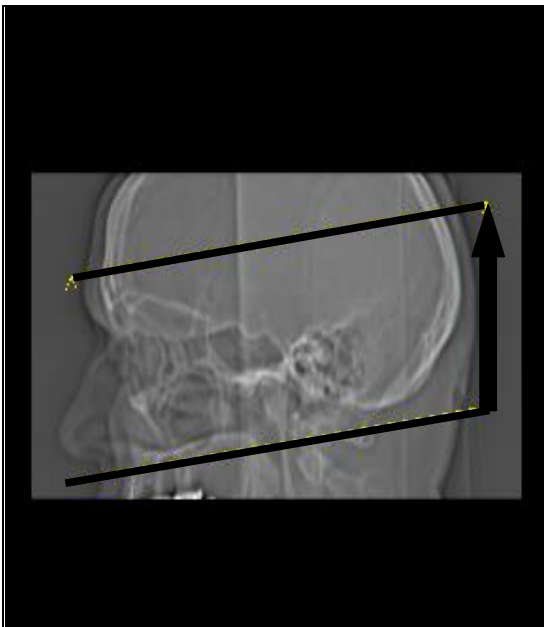


Рис. 2. Боковая топограмма головы (в положении супинации). Отмечены уровни начала и окончания КТ-сканирования околоносовых пазух, направление сканирования и угол наклона сканирующего устройства.

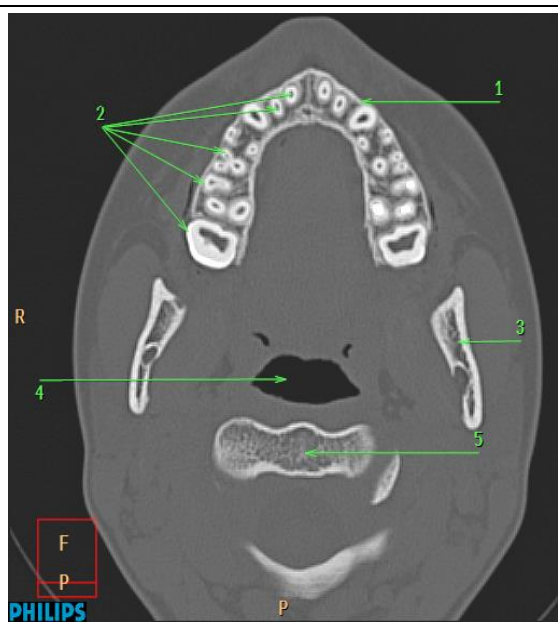

Рис. 3. Аксиальный срез на уровне верхней челюсти. 1-верхняя челюсть. 2- корни зубов верхней челюсти. 3-ветвь нижней челюсти. 4- ротоглотка. 5-тело C2 позвонка.

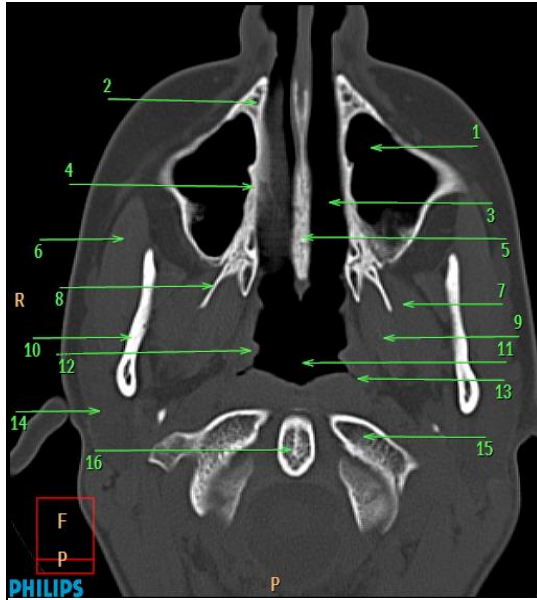


Рис.4. Костное окно. Аксиальный срез на уровне средних отделов гайморовой пазухи. 1-гайморова пазуха. 2-слезно-носовой канал. 3-нижний носовой ход. 4-внутренняя стенка гайморовой пазухи. 5-сошник. 6-жевательная мышца. 7-наружная крыловидная мышца. 8-наружная пластинка крыловидного отростка основной кости. 9-внутренняя крыловидная мышца. 10-ветвь нижней челюсти. 11-носоглотка. 12-трубный валик. 13-ямка Розенмюллера. 14-околоушная слюнная железа. 15-C1-позвонок. 16-зубовидный отросток C2-позвонка.

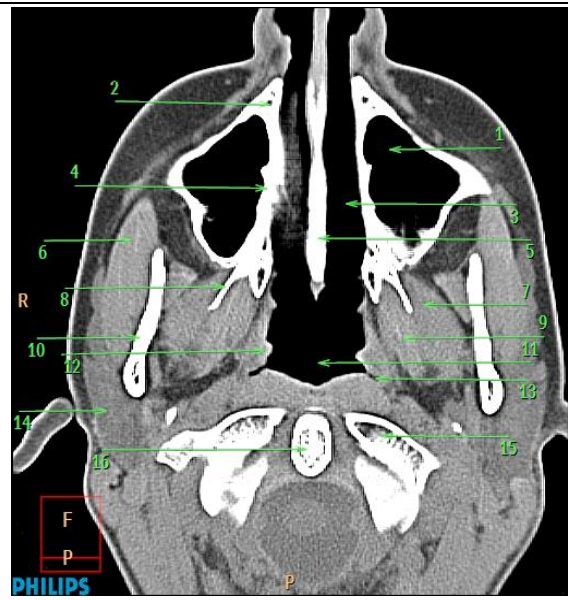


Рис.5. Мягкотканное окно. Тот же срез.

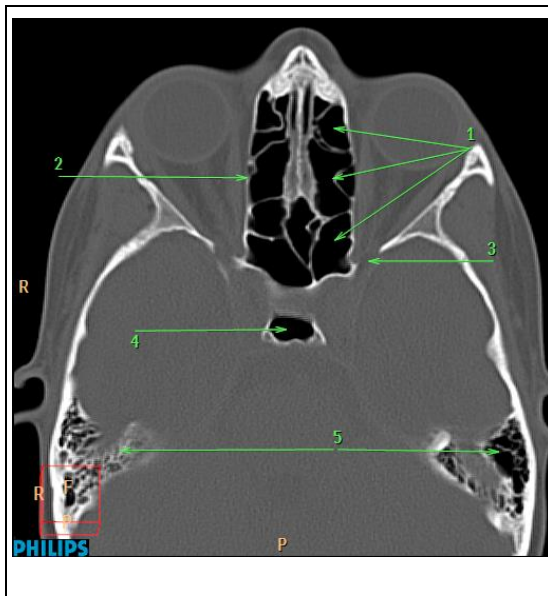


Рис.6. Аксиальный срез на уровне решетчатых лабиринтов и клиновидной пазухи. 1-клетки решетчатой кости. 2-бумажная пластинка. 3-верхняя глазничная щель. 4-пневматизированная спинка турецкого седла. 5-височная кость.

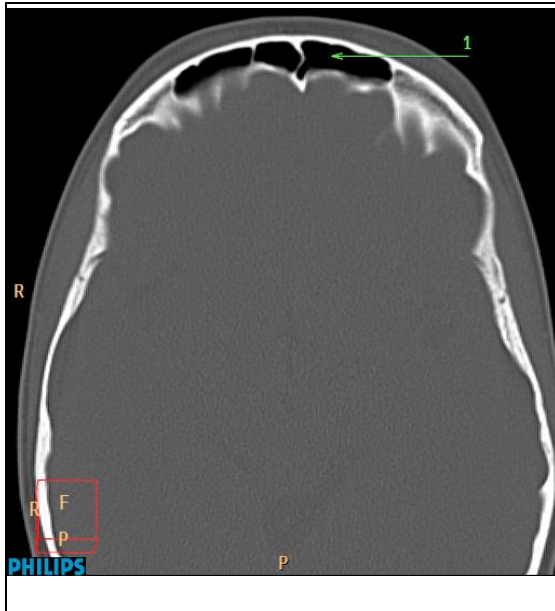


Рис.7. Аксиальный срез на уровне лобной пазухи. 1-лобная пазуха.

Наиболее предпочтительно выполнять КТ-исследование во фронтальной проекции, т.к. изображения в этой плоскости наиболее близки к той картине, которую видит ЛОР-врач, использующий эндоскопическую технику.

КТ-исследование в пошаговом режиме начинается с выполнения боковой топограммы (рис.8) в положении пронации - «лежа на животе». При этом подбородок пациента располагается как можно больше кпереди на специальном укладочном валике. Исследование во фронтальной плоскости требует от пациента возможности максимального разгибания в шейном отделе позвоночника, что позволяет получить серию изображений (рис.9-12) в плоскости, проходящей под прямым углом к твердому небу. Сканирование начинается от уровня передней стенки лобной пазухи и заканчивается за задней стенкой клиновидной пазухи.

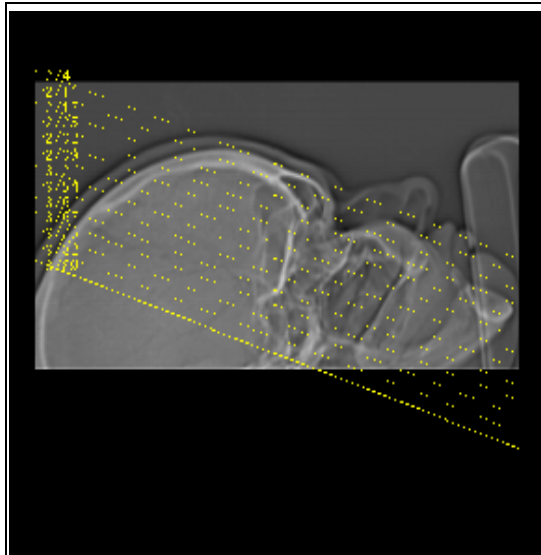
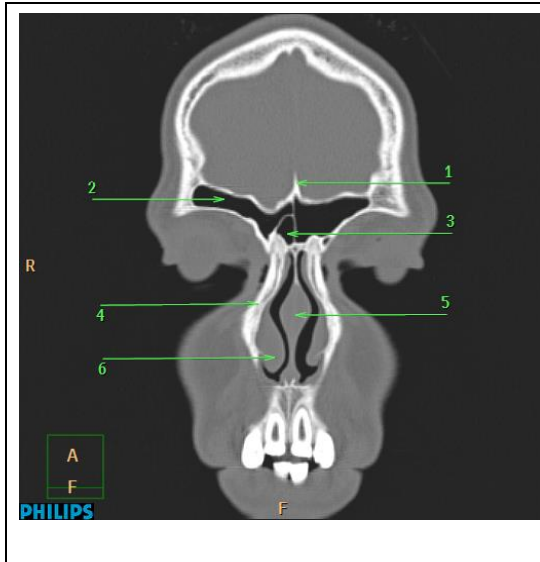


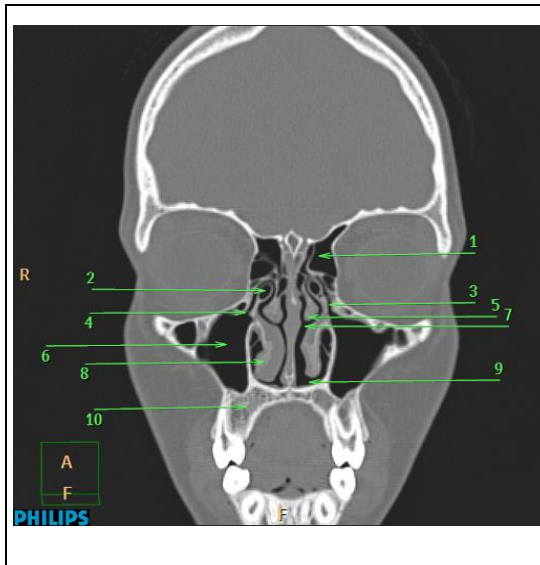
Рис.8. Боковая топограмма головы (в положении пронации). Отмечены уровни начала и окончания КТ-сканирования околоносовых пазух и угол наклона сканирующего устройства.





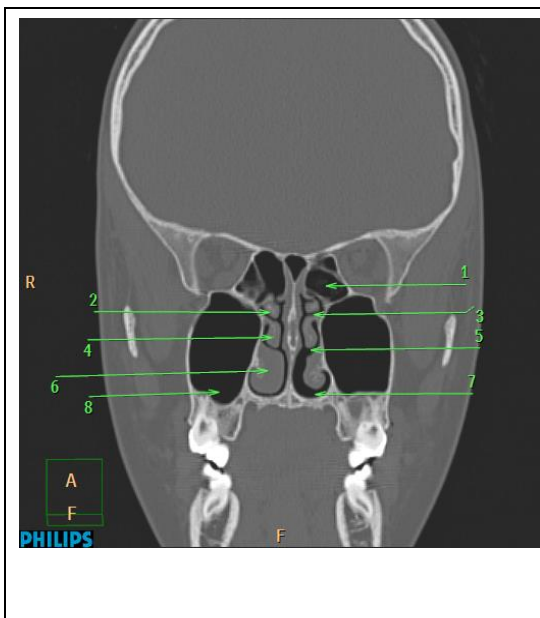
**Рис.9. Фронтальный срез на уровне лобной пазухи.**

- 1-петуший гребень.
- 2- лобная пазуха.
- 3-префронтальная клетка решетчатой кости.
- 4-носовая кость.
- 5-носовая перегородка.
- 6-нижняя носовая раковина.



**Рис. 10. Фронтальный срез на уровне соустьев верхнечелюстных пазух.**

- 1-средняя клетка решетчатой кости.
- 2-пневматизированный крючковидный отросток.
- 3-полулунная щель.
- 4-соустье верхнечелюстной пазухи.
- 5-средняя носовая раковина.
- 6-верхнечелюстная пазуха.
- 7-средний носовой ход.
- 8-нижняя носовая раковина.
- 9-нижний носовой ход.
- 10-верхняя челюсть.



**Рис. 11. Фронтальный срез на уровне задних отделов верхнечелюстных пазух.**

- 1-клетка решетчатой кости.
- 2-верхняя носовая раковина.
- 3-верхний носовой ход.
- 4-средняя носовая раковина.
- 5-средний носовой ход.
- 6-нижняя носовая раковина.
- 7-нижний носовой ход.
- 8-верхнечелюстная пазуха.



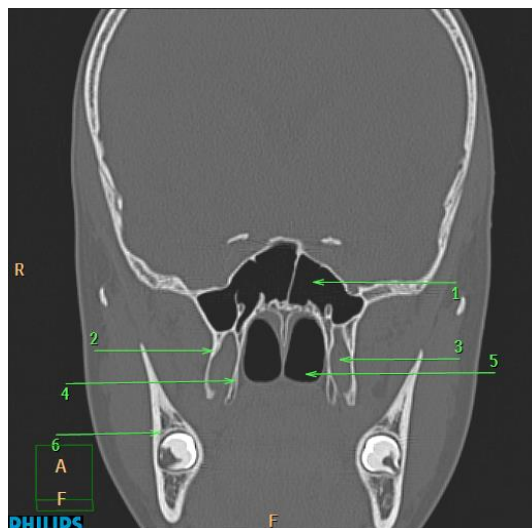


Рис. 12. Фронтальный срез на уровне клиновидной пазухи.

- 1-клиновидная пазуха.
- 2-наружная пластинка крыловидного отростка основной кости.
- 3-крыловидная ямка.
- 4-внутренняя пластинка крыловидного отростка.
- 5-хоаны.
- 6-альвеолярная часть нижней челюсти.

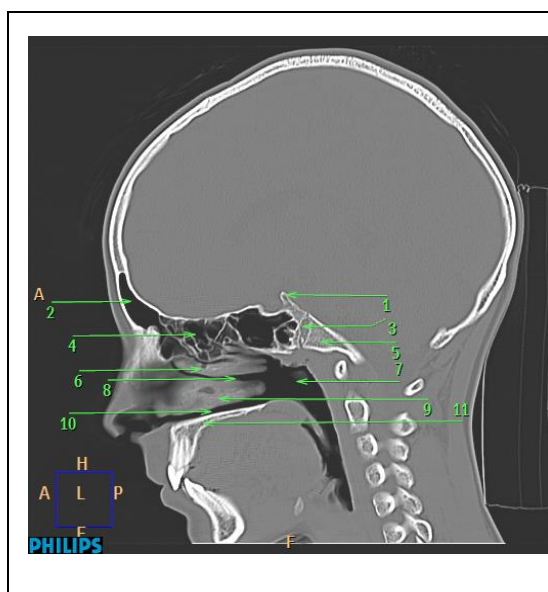


Рис.13. Сагиттальная реконструкция изображения краниофациальной области по срединной линии.

- 1-спинка турецкого седла.
- 2-лобная пазуха.
- 3-зона роста тела основной кости.
- 4-клетка решетчатой кости.
- 5-тело основной кости.
- 6-средняя носовая раковина.
- 7-носоглотка.
- 8-средний носовой ход.
- 9-нижняя носовая раковина.
- 10-нижний носовой ход.
- 11-твердое небо.

Предварительной подготовки не требуется. В процессе исследования может потребоваться внутривенное введение рентген-контрастного препарата поэтому исследование лучше проводить натощак. Область сканирования зависит от клинической задачи, которая может включать в себя не только выявление заболевания полости носа и околоносовых пазух, но и исследование регионарных лимфатических узлов. Дыхание во время исследования свободное.

### 1.3. Внутривенное контрастирование.

В некоторых случаях после исследования в нативном виде проводится контрастное исследование в режиме спирального сканирования. Контрастное вещество в различной степени накапливается в кровеносных сосудах, в здоровой и опухолевой ткани (в зависимости от ее гистологического строения), в лимфатических узлах, что позволяет провести дифференциальную диагностику различных типов патоморфологического субстрата и нормальных тканей (рис. 14-15). Скорость введения контрастного вещества определяется поставленными задачами, а именно – определение исходной локализации и

распространенности, выявление очагов распада в опухоли, поражение стенки кровеносного сосуда, прилежащего к опухоли, проведение дифференциальной диагностики, выявление сопутствующего синусита. Для решения поставленных задач достаточно вводить контрастное вещество в локтевую вену в количестве примерно 1,5 мл/кг веса пациента со скоростью 1,0-1,5 мл/сек. При этом сканирование начинается примерно через 60-90 сек. после начала введения контрастного вещества. После контрастного исследования определяется средняя величина коэффициента абсорбции (КА) и его градиент, (отношение КА после усиления к его величине в нативном виде) выраженный в процентах. Не следует переоценивать значимость средней величины КА для характеристики патоморфологического субстрата. Характер накопления контрастного вещества даже при однотипных патологических процессах, например при лимфоэпителиоме носоглотки, зависит от количества введенного препарата (мл/кг веса), скорости его введения и времени выполнения КТ-среза после окончания внутривенной инъекции. Более объективную оценку имеет градиент КА, в меньшей степени зависящий от выше перечисленных обстоятельств. Полученные таким образом данные позволяют выбрать тактику лечения, объем оперативного вмешательства.

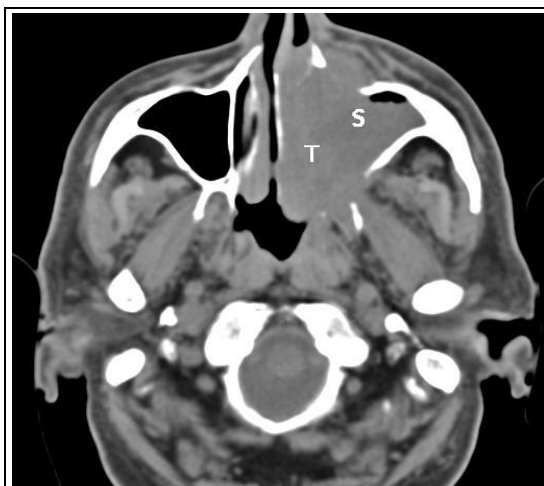

Рис.14. Рак верхнечелюстной пазухи (Т), реактивный гайморит (S) нативном виде. Опухоль в нативном виде имеет КА:53Н Экссудат в пазухе (S) КА:31Н.

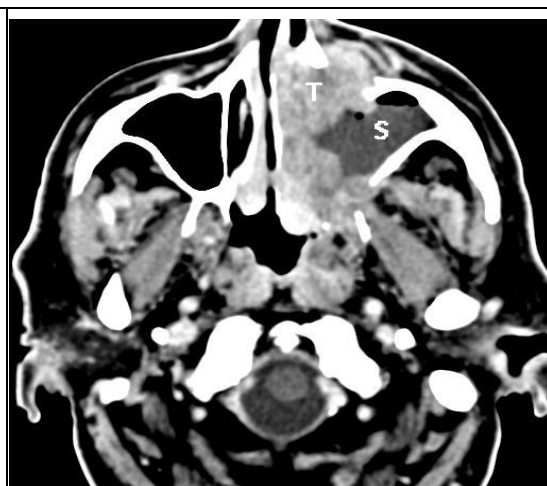


Рис.15. Рак верхнечелюстной пазухи (Т), реактивный гайморит (S) после внутривенного усиления. Опухолевая ткань (Т) и жидкость в пазухе (S) четко отграничены. КА опухоли (Т) повысился на 22 Н, КА жидкости (S) не изменился. Фокин

#### 1.4. Реконструкция изображения из базы «сырые данные» с изменением толщины среза, величины матрицы, применением различных фильтров.

При изучении костных структур рекомендуется устанавливать ширину окна: 1500-3000 Н, а центр: 200 Н. При исследовании мягкотканых структур - ширину окна: 250-350 Н, а центр: +40 - +60 Н.

После проведения исследования, выполненного по стандартному протоколу, целесообразно, используя базу «сырые данные», реконструировать исходные данные, изменяя толщину среза (как правило до минимальной), матрицу (до максимальной) раздельно фильтр для мягкотканых и костных структур, фильтр высокого пространственного разрешения — High-resolution - HR, ядро

построения изображения с учетом возраста пациента и диагностической задачи (рис. 16-19). Проведенное таким образом исследование, с последующей обработкой сырых данных, позволяет получить контрастные изображения, отражающие мелкие по размерам детали, но важные по значимости для оценки их состояния, при минимальной лучевой нагрузке на пациента.

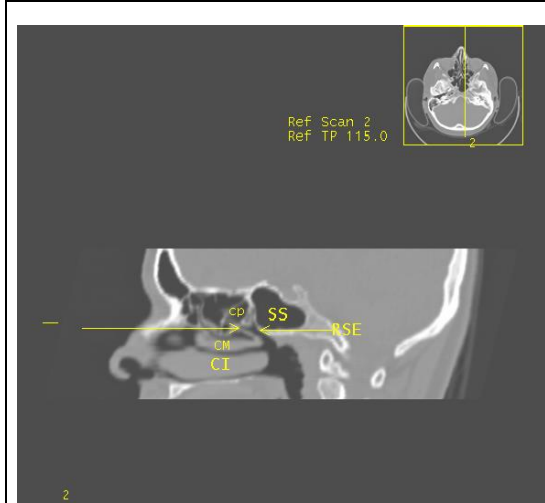


Рис.16. Парасагиттальная реконструкция изображения головы, полученная на односрезовом томографе из базы данных с матрицей 512 и толщиной среза 3 мм, фильтром для костной ткани. Ostium sphenoidale, расположенное на передней стенке пазухи, открывается в recessus sphenoidalis. SS-sinus sphenoidalis. CP-cellula ethmoidalis posterior. RSE-recessus sphenoidalis. CM-concha media.

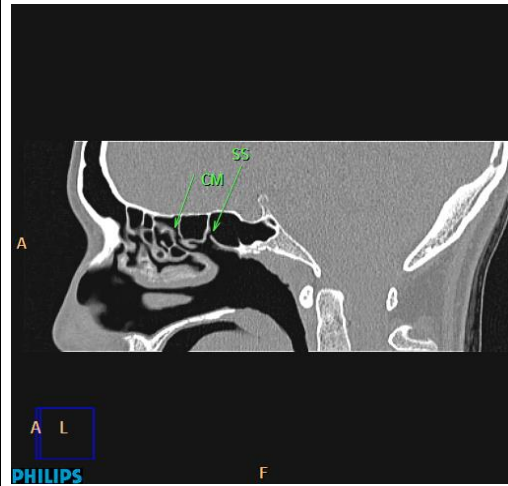


Рис.17. Парасагиттальная реконструкция изображения головы, полученная на 16-срезовом томографе из базы данных с матрицей 1024 и толщиной среза 0.8 мм, фильтром Ultra Sharp. SS-sinus sphenoidalis. CM-cellula ethmoidalis media.

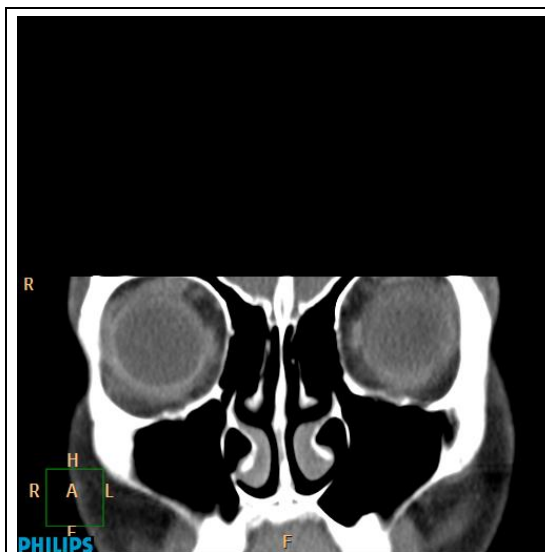


Рис.18. Фронтальная реконструкция изображения. Исходные данные: толщина среза: 3 мм, матрица: 512, фильтр: medium.

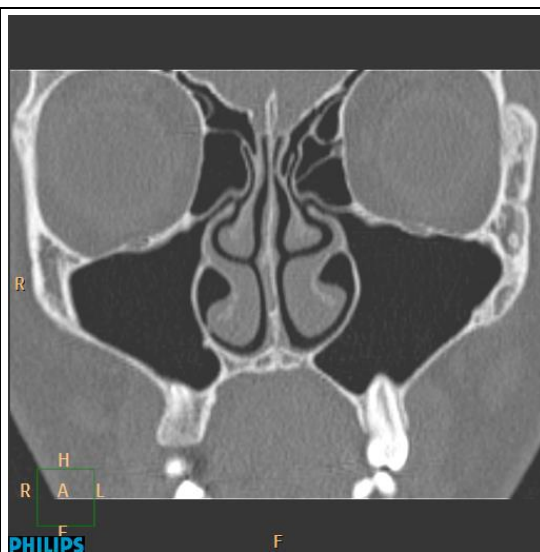


Рис.19. Фронтальная реконструкция изображения полученная после реконструкции сырых данных. Толщина среза:0.8 мм, матрица:1024, фильтр:Ultra Sharp, E:1,84 мЗв.

Режим высокого пространственного разрешения не следует вводить в программу получения исходных данных т.к. высокая контрастность в этом случае не позволяет одновременно достоверно оценить состояние мягкой ткани из-за выраженной зернистости изображения (рис.20).

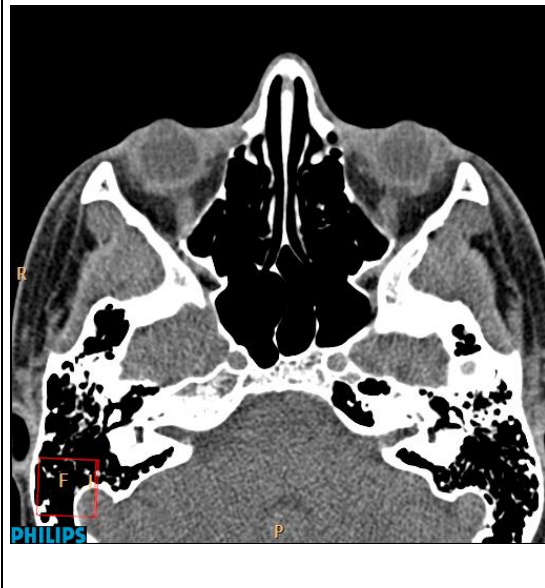


Рис.20. Изображение мягких тканей краниофациальной области полученное с использованием режима HR. Зернистость изображения, не позволяет достоверно оценить мягкие ткани.

### 1.5. Выполнение реконструктивных изображений в линейных и нелинейных плоскостях; 3D изображения, построение зонограммы.

После окончания исследования, проведенного во фронтальной или аксиальной плоскости, для получения дополнительной информации, выполняются многоплоскостные, включая нелинейные (рис.21-24) и 3D (особенно при травме рис.25-26) реконструкции и формирование зонограммы, изображения, объединяющего несколько срезов миллиметровой или субмиллиметровой толщины (рис.27-28). При выполнении многоплоскостных реконструкций мы использовали следующий принцип: горизонтально расположенные анатомические образования, например твердое небо или основание черепа, лучше изучаются на фронтальных и сагиттальных реконструктивных изображениях.

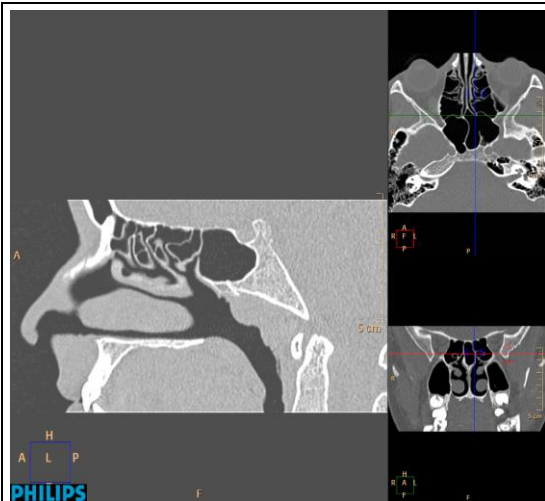

Рис.21. Парасагиттальная реконструкция изображения, позволяющая оценить вентиляционные и дренажные пути, клеток решетчатой кости и клиновидной пазухи.

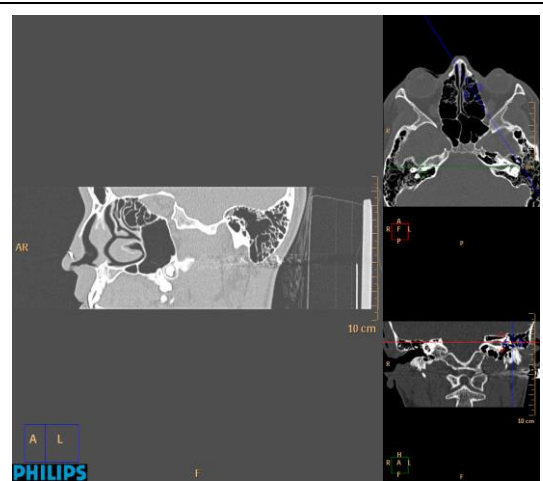


Рис.22. Парасагиттальная реконструкция изображения, позволяющая оценить проходимость этмоидальной воронки, состояние среднего уха.

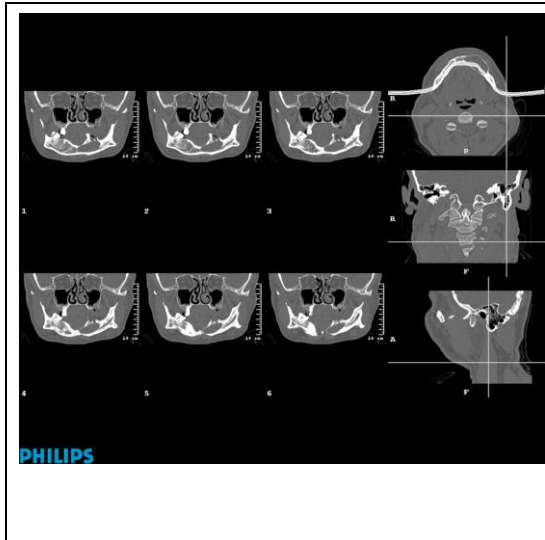


Рис.23. Нелинейная реконструкция изображения, построенная по длинной оси тела нижней челюсти пациента с амелобластомой нижней челюсти.

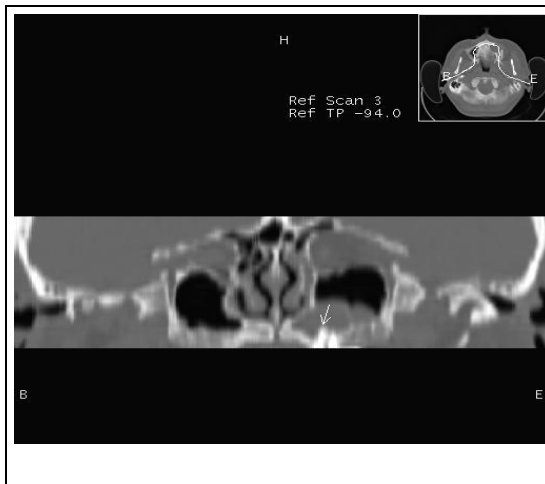


Рис.24. Нелинейная реконструкция изображения по зубному ряду верхней челюсти пациента с одонтогенными кистами верхнечелюстных пазух.

Нелинейная реконструкция изображения (рис. 24) позволяет одновременно оценить состояние зубов, альвеолярной части челюсти, верхнечелюстных пазух, полости носа, носовой перегородки.

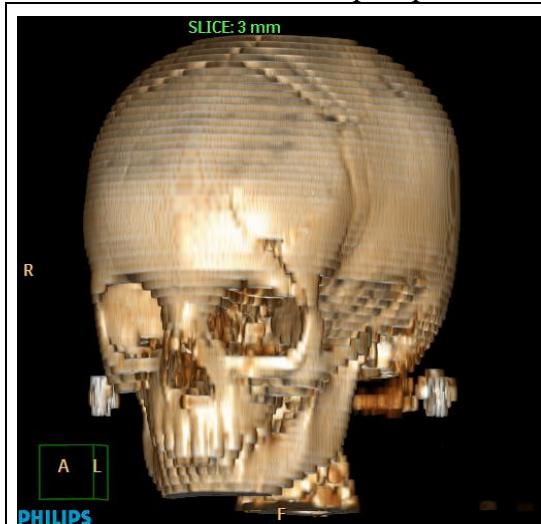


Рис.25. 3D-реконструкция, полученная из исходных 3 мм срезов и матрицей 512.

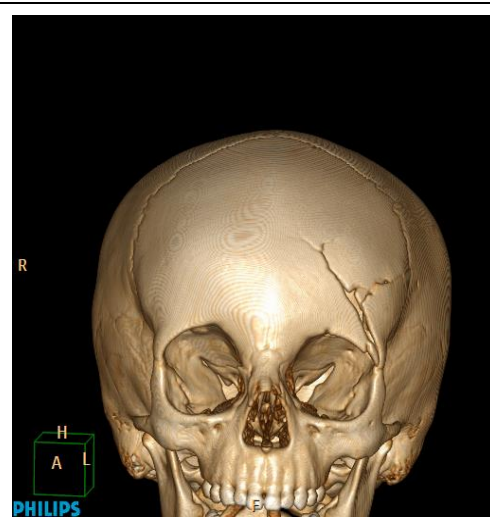


Рис.26. 3D-реконструкция, полученная после обработки сырых данных на матрице:1024 и толщиной среза: 0.8 мм. Тот же пациент.



При построении трехмерных реконструкций следует правильно учитывать величины нижнего и верхнего предела плотности изучаемого субстрата, что бы избежать ошибок.

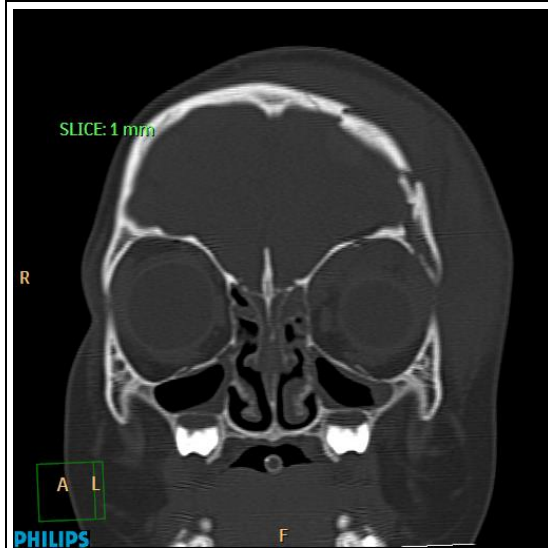

Рис.27. Фронтальная реконструкция. Толщина реконструктивного среза: 1мм. Исходная толщина среза: 3 мм.

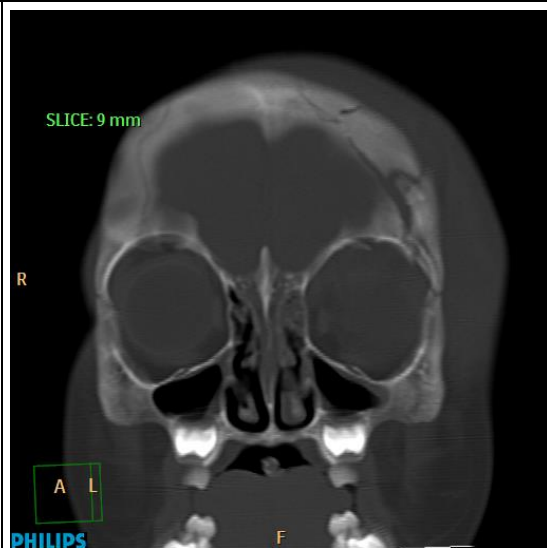


Рис.28. Фронтальная реконструкция — зонограмма, объединяющая одиннадцать 0,8 мм срезов. Тот же пациент. На зонограмме более наглядно демонстрируются множественные линии переломов лицевого и мозгового черепа.

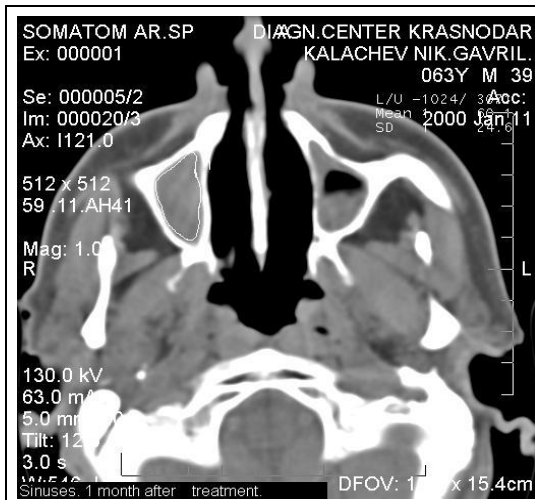


Рис. 29. Двусторонний гнойно-полипозный гайморит. Средняя плотность содержимого правой гайморовой пазухи в зоне интереса (отмечена линией), содержащей гнойную жидкость и полипозные массы, не имеющих четких границ: 60Н.

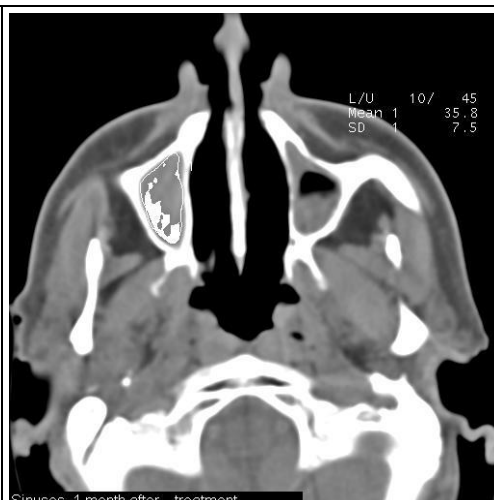

Рис. 30. То же изображение. Режим **Highlighting**. При подсчете плотности введены пределы 10-45Н, после чего в зоне интереса белым цветом маркирована гнойная жидкость с плотностью 35,8 Н., над которой располагаются немаркированными полипозные массы.

Данные о наиболее информативной плоскости изучения различных анатомических образований головы и шеи приведены в табл. 3.

Таблица 3.

**Данные о наиболее информативной плоскости изображения различных анатомических образований головы и шеи.**

Анатомическое образование	Аксиальная плоскость	Линейная Фронтальная плоскость	нелинейная фронтальная плоскость
Лобная пазуха:			
Передняя стенка	*		
Задняя стенка	*		
Верхняя стенка			*
Нижняя стенка			*
Клиновидная пазуха:			
Передняя стенка	*		
Задняя стенка	*		
Латеральные стенки		*	
Дно и крыша		*	
Решетчатая кость:			
Латеральные стенки	*		
Межклеточные перегородки	*		
Дно и крыша		*	
Верхнечелюстная пазуха:			
Передняя стенка	*		
Задняя стенка	*		
Внутренняя стенка		*	
Дно и крыша		*	
Полость носа		*	
Носовые раковины		*	
Соустья пазух		*	
Твердое небо	*	*	
Альвеолярная часть верхней челюсти			*
Пластинки крыловидного отростка	*		
Крылонебная ямка	*		
Дно полости рта		*	
Полость глотки	*		
Парафарингеальное пространство	*	*	

Для проведения топической и дифференциальной диагностики утолщенной в результате воспалительного или опухолевого процесса слизистой оболочки, а так же выявления жидкого содержимого (экссудат, кровь) или костных фрагментов можно производить обработку изображения в режиме высвечивания зоны интереса (Highlighting) с введением пределов нижней и верхней границы плотности, характерной для изучаемого субстрата.

Например, при гнойно-полипозном гайморите с помощью режима Highlighting можно дифференцировать полипозные массы и гнойную жидкость в верхнечелюстной пазухе (рис. 29-30).

### 1.6. Определение объема опухолевой массы.

Для определения объема опухолевой массы используется стандартная программа, в которую вводятся показатели величины нижнего и верхнего пределов показателя плотности.

### 1.7. Топометрическая подготовка лучевого лечения.

В методику проведения КТ-исследования может входить этап планирования лучевого лечения, а именно проведение топометрической подготовки, для чего на изображение аксиального среза, выполненного на уровне максимального поперечного размера опухоли, наносится координатная сетка, а опухолевая ткань, используя режим Highlighting, маркируется белым цветом (рис.31). Кроме того, на боковую топограмму выводится проекция опухолевой ткани, которая так же маркируется с использованием режима Highlighting в белый цвет для наглядности (рис. 32).

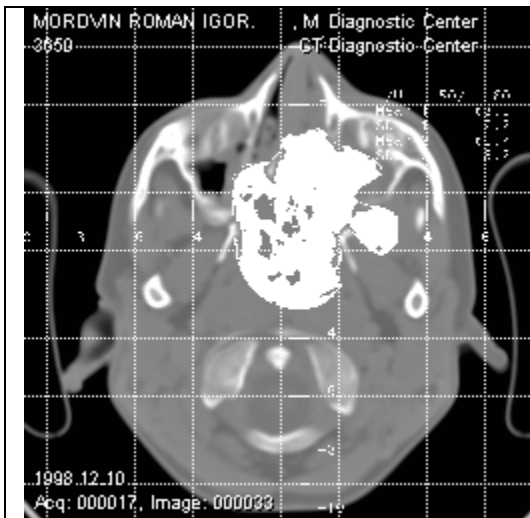


Рис.31. Аксиальный срез на уровне максимального поперечного размера опухоли, маркированной белым цветом с масштабной сеткой. Лимфоэпителиома носоглотки.

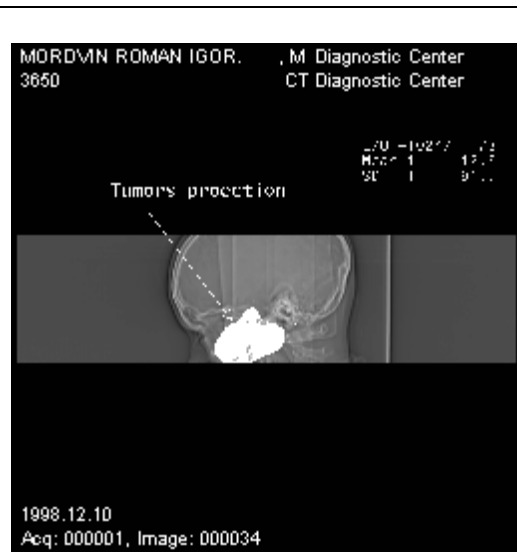


Рис.32. Проекция (стрелка) опухоли на боковую топограмму головы. Тот же пациент.

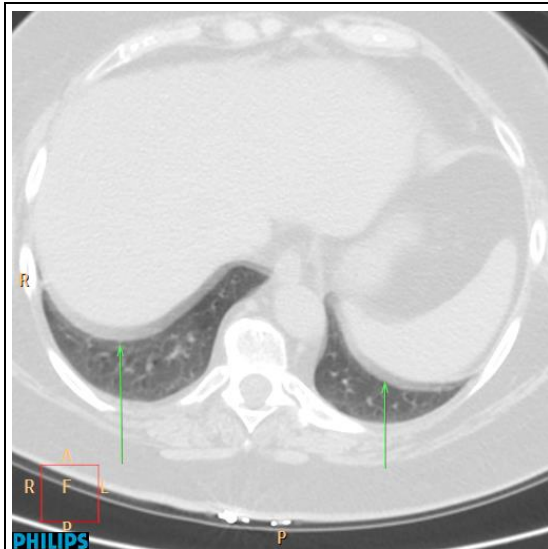
**Глава 2. Анализ и последовательность оценки полученных КТ-изображений: артефакты изображения, измерение плотности изучаемого объекта, ошибки определения коэффициента абсорбции (КА), определение патоморфологического субстрата, описание патоморфологического субстрата.**

**2.1. Артефакты изображения и ошибки измерения КА.** Чаще всего артефакты изображения обусловлены движением пациента во время исследования (динамические артефакты рис.33) и металлическими предметами, расположенными в зоне исследования (статические артефакты) – зубные коронки, а так же на границе двух сред с высоким градиентом КА (граница

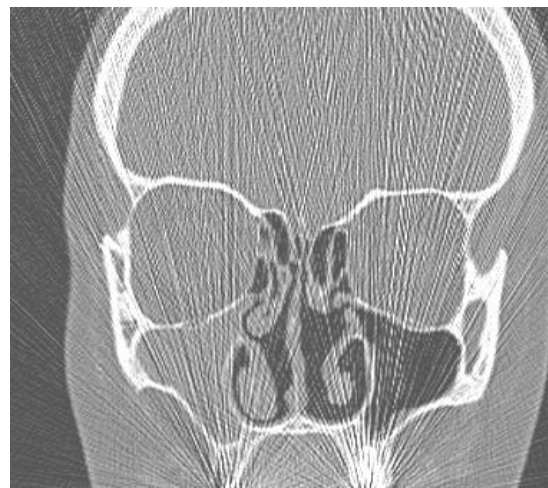


пирамиды височной кости ткани мозга). Динамические артефакты проявляются на изображении двойным контуром анатомических образований, полосами и пятнами. Статические артефакты проявляются линейными полосами, расходящимися от металлического предмета (рис.34-36). Кроме того, причиной появления кольцевидных артефактов изображения является состояние некалиброванной трубки или низкая величина кВ или мА (рис.39)

При определении КА следует располагать зону подсчета (зона интереса) только в однородной ткани (патоморфологический субстрат, мышца, жидкость и т.п.) и обязательно вне артефактов изображения. В противном случае КА будет определен ошибочно. На величину показателя плотности помимо артефактов изображения и ошибочным учетом зоны интереса влияют: ядро построения изображения и фильтр контрастности изображения, т.е. те характеристики, которые, повышая контрастность изображения, искусственно выводят из зоны интереса пиксели с относительно невысоким показателем КА. Так повышение фактора контрастности (IE) одного и того же изображения от величины «-1» до величины «+5» может увеличить показатель КА примерно в 8 раз; для оценки достоверности показателя КА следует строить гистограмму и учитывать величину «Standart Deviation (SD)» - стандартного отклонения: чем выше показатель SD, тем менее достоверна величина показателя КА (рис.37-38).



**Рис.33. Динамические артефакты изображения.** Двойной контур диафрагмы (стрелки) обусловленный дыхательным движением диафрагмы во время сканирования.



**Рис.34. Статические артефакты изображения.** Линейные полосы, расходящиеся от металлических зубных коронок.

Кроме того, на величину КА влияет толщина среза: с увеличением толщины среза КА меняется в зависимости от того, какие ткани одновременно попадают в зону интереса (КА повышается если в зону интереса попадают гиперденсивные ткани и наоборот).

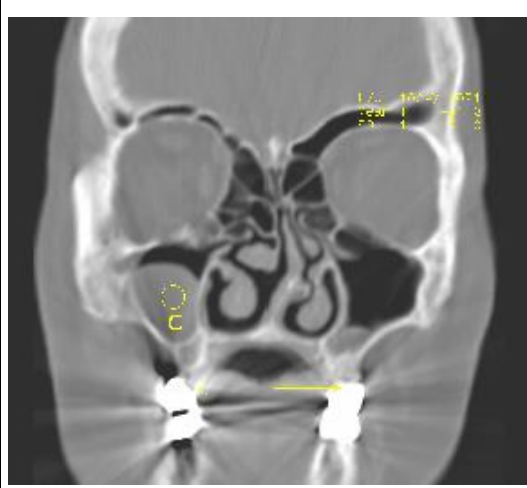


Рис.35. Краниофациальная область во фронтальной плоскости. Ошибка измерения КА. Ретенционная киста (С), плотность которой: минус 92Н. Через зону подсчета КА проходят линейные артефакты изображения связанными с зубными металлическими коронками (стрелки).

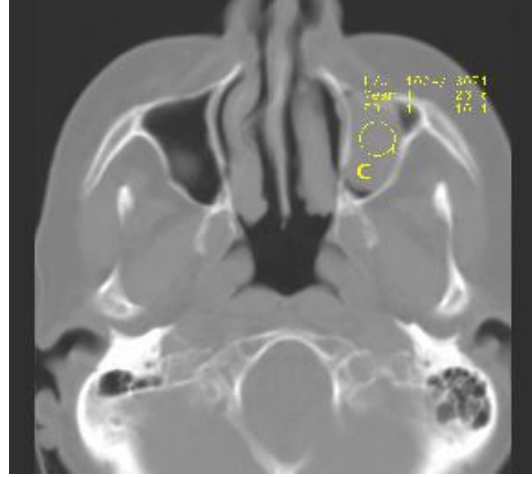


Рис.36. Краниофациальная область в аксиальной плоскости. Тот же пациент. В зоне интереса артефакты изображения отсутствуют. Достоверно измеренный КА: 27Н.

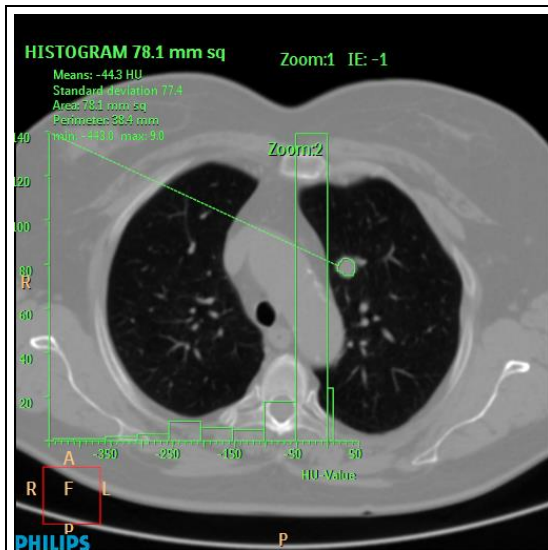


Рис.37. Поперечный срез грудной клетки. Гистограмма зоны интереса. Изображение получено с параметрами: Фактор контрастности (IE): -1 КА: -44,3Н, min: -443, max: 9, SD:77,4.

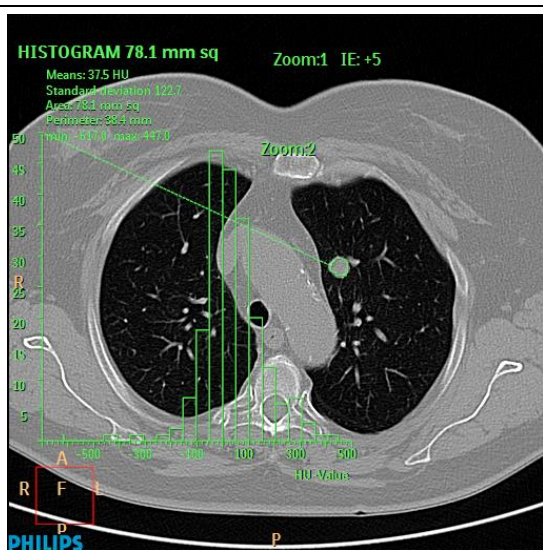


Рис.38. Поперечный срез грудной клетки. Гистограмма зоны интереса. То же изображение с параметрами: IE: +5 КА:37,5Н, min: -617, max: 447, SD:122,7.

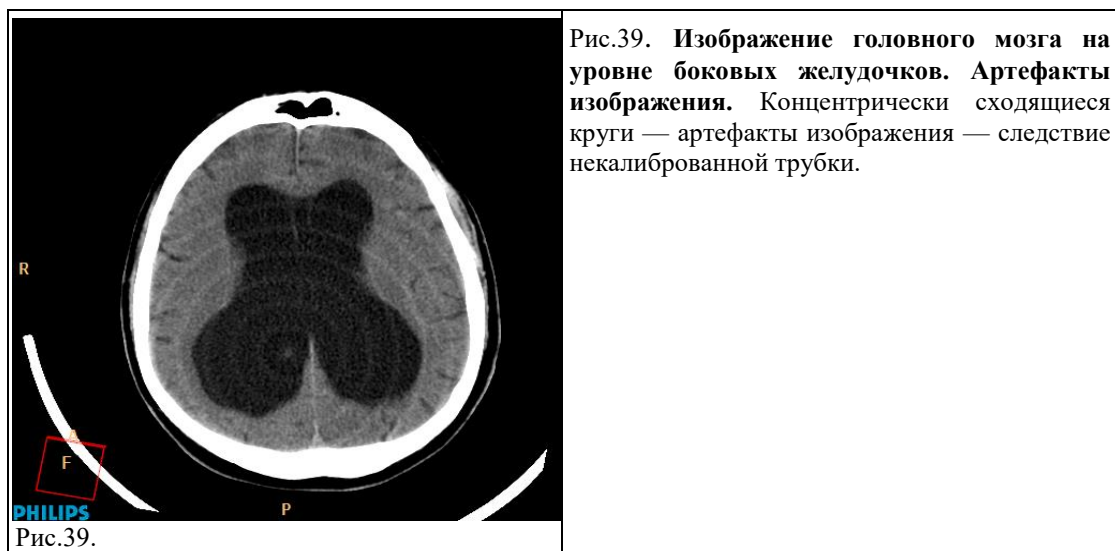


Рис.39. Изображение головного мозга на уровне боковых желудочков. Артефакты изображения. Концентрически сходящиеся круги — артефакты изображения — следствие некалиброванной трубки.

## 2.2. Определение патоморфологического субстрата.

Ткани живого организма реагируют на различные изменения такие как травма, воспаление, опухолевый рост, процессы метаболизма, некоторые из которых можно увидеть на компьютерных томограммах. Исходя из этого этого, путем измерения КА определяют патоморфологический субстрат, лежащий в основе теневой картины на компьютерных томограммах; им является: содержимое кист, трансудат, экссудат; излившаяся кровь - гематома, сгусток крови, лизированная кровь; абсцесс; мягкотканная масса; регрессивные изменения - рубцевание (рис.52), обызвествления, гиалиноз и амилоидоз.

**Содержимое кист.** КА жидкости, являющейся содержимым кисты зависит от концентрации белка и электролитов и в банальной кисте имеет КА приближающийся к КА воды. (рис. 24, 36). Содержимым кисты и полости околоносовых пазух может быть жидкость слизистого, гнойного характера, кровь. **Трансудат** - жидкость с КА в пределах 16-20Н имеет концентрацию белка менее 30 г/л (рис.40). **Экссудат** — жидкость с КА в пределах 20-30Н имеет концентрацию белка более 30 г/л (рис. 14,15, 30). Содержимое неопухолевых кист не имеет кровоснабжения и поэтому КА жидкости кисты не меняется после внутривенного введения контрастного вещества и повышается если содержимое кисты имеет кровоснабжение (рис.41). При переломах костей лицевого и мозгового черепа плотность свежей излившейся крови в полости пазухи (внутричерепной гематоме) будет равна  $50 \pm 5$  Н, в последующем плотность образовавшегося сгустка повышается примерно до 60Н (рис.42), а в дальнейшем, с развитием процесса лизиса, КА снижается до 15-20Н (рис. 43).

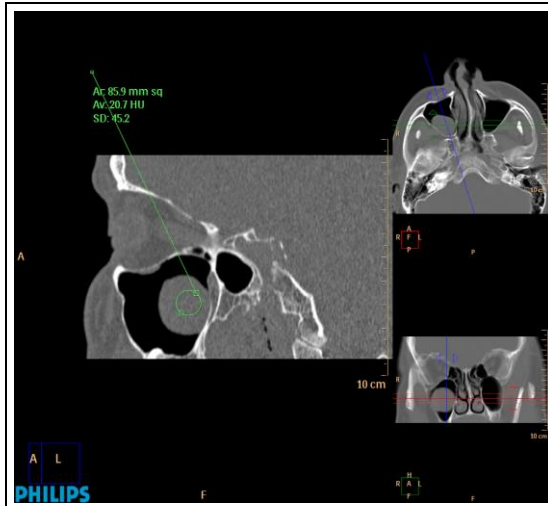

Рис.40. Патоморфологический субстрат - слизистая жидкость в кисте верхнечелюстной пазухи. КА жидкости: 20Н, SD: 45,2.

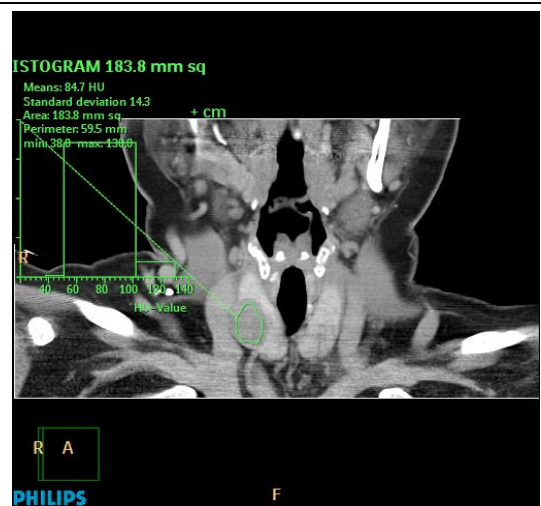

Рис.41. Патоморфологический субстрат - жидкость в кисте щитовидной железы. Киста правой доли щитовидной железы, имеющая кровоснабжение после внутривенного введения контрастного вещества. Гистограмма. КА: 84,7Н, SD:143.

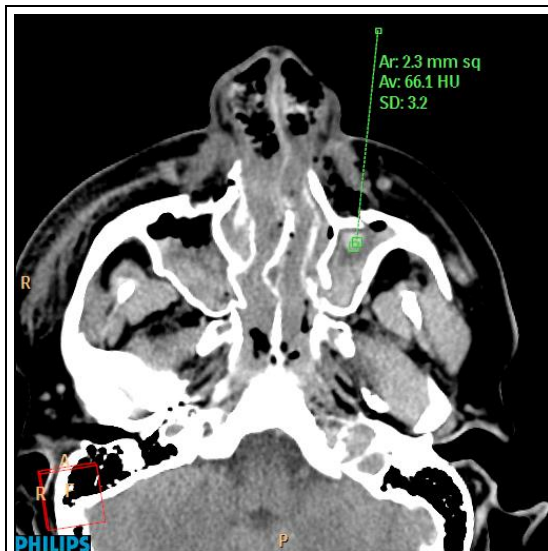


Рис.42. Патоморфологический субстрат - свежая кровь в верхнечелюстных пазухах. Многооскольчатый перелом костей лицевого черепа. Гемосинус. КА сгустка крови в левой ВЧП: 66,1 Н, SD:3.2.

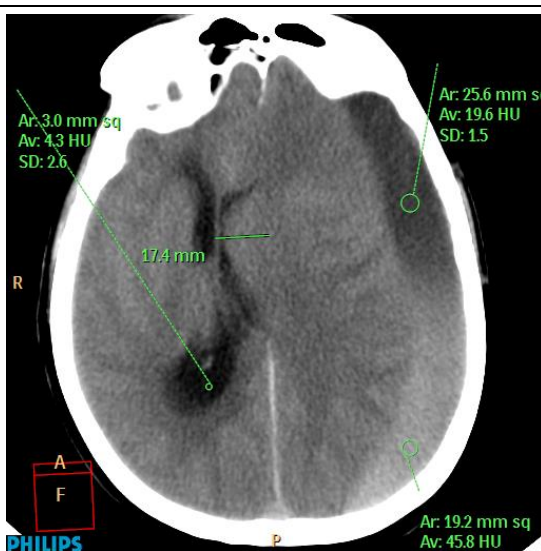


Рис.43. Патоморфологический субстрат - лиризованная и свежая кровь. Хроническая субдуральная гематома, содержащая лиризованную кровь (КА:19.6Н), свежую кровь (КА:45,8Н), SD:1,5-2,6.

Патоморфологическим субстратом утолщенной вследствие воспалительного процесса слизистой оболочки (рис.44), полипа (рис.45, 49), полипоза (рис.46) и опухоли является мягкотканная масса, КА которой зависит от кровоснабжения (определяется прежде всего концентрацией гемоглобина в крови, и в меньшей степени концентрацией железа и белка), или костеподобная (при остеоме) масса (рис.47-54).



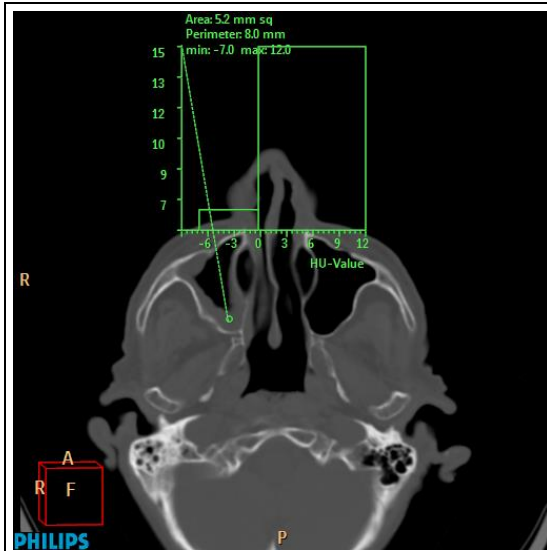


Рис.44. Патоморфологический субстрат — мягкотканная масса. Острый катаральный гайморит. Утолщенная вследствие отека слизистая оболочка правой верхнечелюстной пазухи (в норме не видна). КА: 6Н не меняется после контрастного усиления.

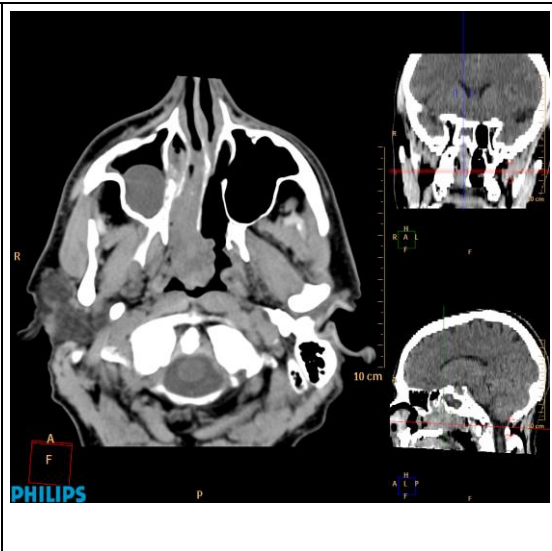


Рис.45. Патоморфологический субстрат - мягкотканная масса. Хоанальный полип. Слизистая оболочка правой нижней носовой раковины полиповидно утолщена (КА:40-60Н, на 3-й минуте от начала введения контрастного вещества повышается до 90Н), блокирует общий правый носовой ход. Правосторонний хронический гайморит (утолщена до 5 мм задняя стенка пазухи), слизистая киста правой верхнечелюстной пазухи КА: 8Н (не меняется после контрастного усиления).

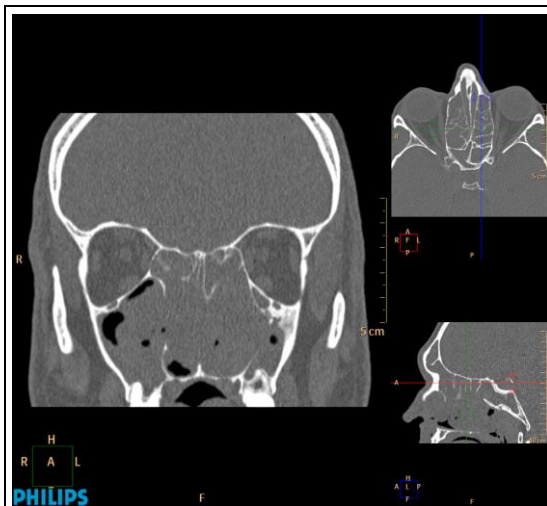


Рис.46. Патоморфологический субстрат - мягкотканная масса. Хронический гнойно-полипозный риносинусит. КА полипозных масс: 40-60Н не меняется после контрастного усиления. Резорбция носовой перегородки, носовых раковин, стенок пазух.

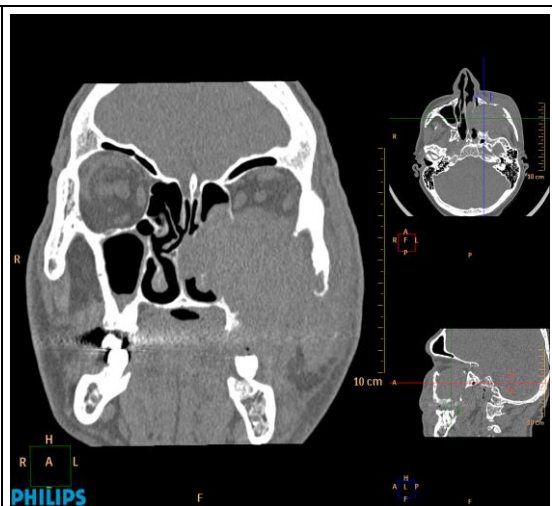


Рис.47. Патоморфологический субстрат - мягкотканная масса. Рак верхнечелюстной пазухи (КА: 38-45Н, повышается на 10-20Н после контрастного усиления). Опухоль прорастает в полость носа, глазницу, ретромаксиллярное пространство.

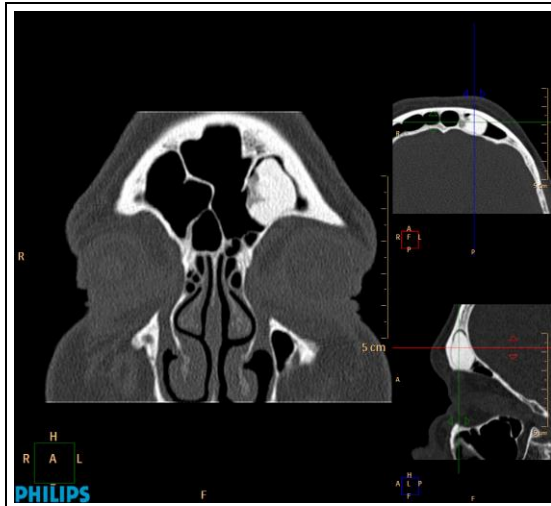


Рис.48. Патоморфологический субстрат - костная ткань. Компактная остеома лобной пазухи. КА: 220Н (не меняется после контрастного усиления).

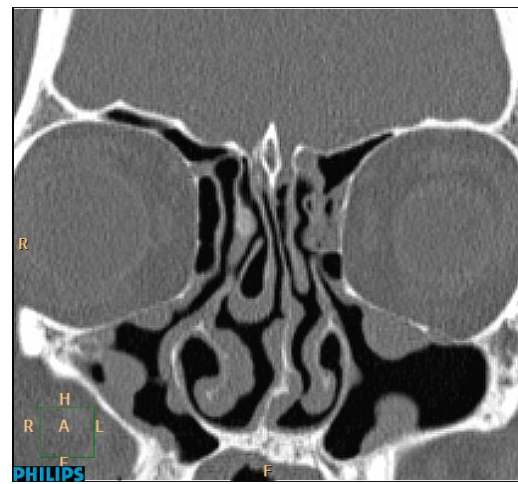


Рис.49. Патоморфологический субстрат - мягкотканная масса. Одиночные полипы верхнечелюстных пазух. КА: 40-60Н (не меняется после контрастного усиления).

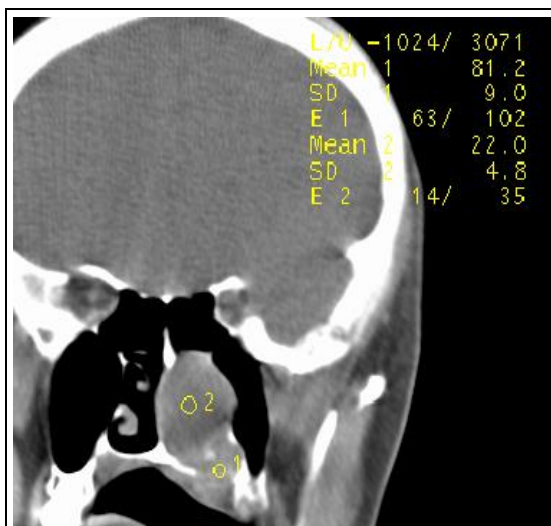


Рис.50. Патоморфологический субстрат - мягкотканная масса. ПГИ: капиллярная гемангиома с отеком или одонтогенная опухоль полости носа. КА в нативном виде: 22-84Н.

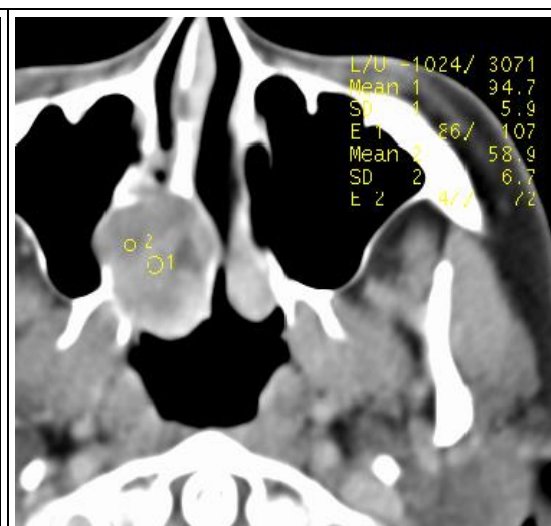


Рис.51. Патоморфологический субстрат - мягкотканная масса. Тот же пациент после контрастного усиления. КА: 59-95Н.

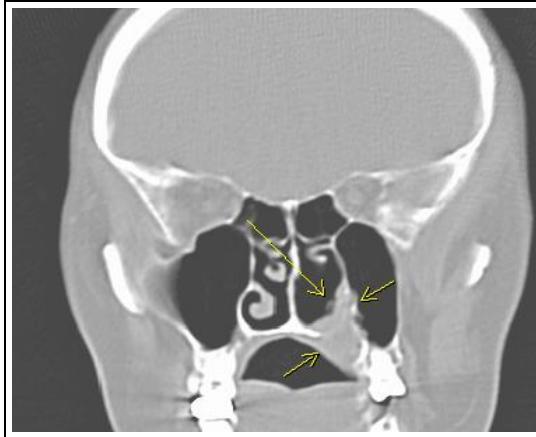


Рис.52. Патоморфологический субстрат - мягкотканная масса. Тот же пациент 9 мес. после операции удаления опухоли. Нативное изображение. Стрелками обозначена область операционного поля с изменениями рубцового характера. КА: 60-64 Н не меняется после контрастного усиления.

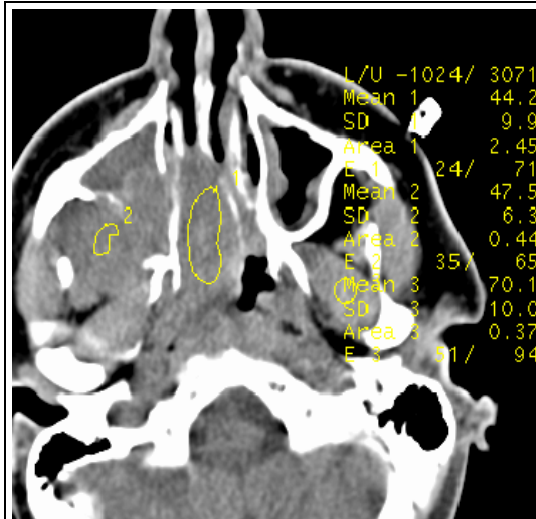


Рис.53. Патоморфологический субстрат - мягкотканная масса. Ангиофиброма носоглотки, полости носа, ретромаксиллярного пространства. КА: 44-47Н.

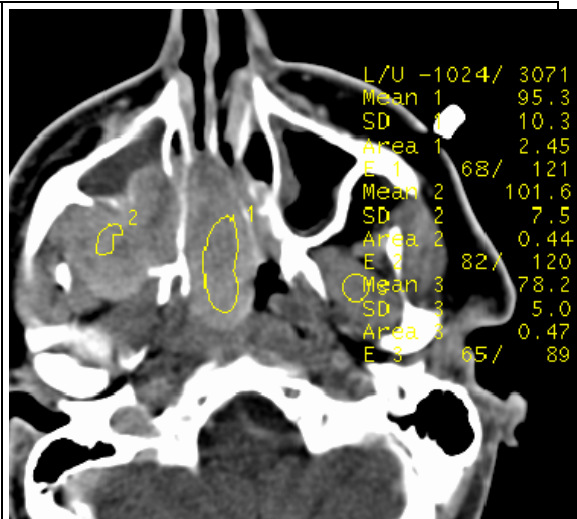


Рис.54. Патоморфологический субстрат - мягкотканная масса. Тот же уровень после контрастного усиления. КА:95-101Н.

### 2.3. Терминология.

При написании протокола КТ-исследования целесообразно использовать терминологию общепринятую в нормальной и патологической анатомии, которая характеризует: положение носовой перегородки, проходимость носовых ходов и соустьев околоносовых пазух, элементов остиомеатального комплекса, слизистой оболочки, мышц, кровеносных сосудов, костных анатомических образований, жировой клетчатки, лимфатических узлов; форму, размеры анатомических полостей (околоносовых пазух, глотки, гортани) и патологического субстрата (например, опухоли или кисты).

### Глава 3. Последовательность оценки полученных результатов.

Анализ результатов исследования и оформление протокола целесообразно проводить в соответствии с алгоритмом предложенном в табл.4.

Таблица 4.

**Последовательность оценки и характеристика анатомических структур головы и шеи.**

Анатомическая область	Форма и размеры	Оцениваемое анатомическое образование.	Характеристика анатомического образования.
Полость носа. Остиомеатальный комплекс.	Положение носовой перегородки. Состояние остиомеатального комплекса. Состояние носовых раковин. Характер послеоперационных изменений.	Слизистая оболочка.  Костные анатомические образования.	Локальное или распространенное утолщение. Контуры, структура, характер накопления контрастного вещества. Эрозия, деструкция, послеоперационные дефекты.
Околоносовые Пазухи: 1.Верхнечелюстная пазуха. 2.Решетчатый лабиринт. 3.Клиновидная пазуха. 4.Лобная пазуха.	Соответствие возрастной норме. Гипоплазия, аплазия. Септация. Дополнительное соустье.Послеоперационные изменения. Антростомия.	Слизистая оболочка:  Костные стенки:  Соустья:	Локальное или распространенное утолщение, контуры, структура, характер накопления контрастного вещества.  Толщина, форма, непрерывность контуров. Эрозия, деструкция.  Проходимы,обтурированы (характер и причина обтурации).
Глотка: 1.Носоглотка 2.Ротоглотка 3.Гортаноглотка	Просвет глотки. Симметрия анатомических образований.	Толщина и структура мышц и межмышечных жировых прослоек.	Утолщение, его характер, размеры и границы.
Мышцы и межмышечные жировые прослойки.	Симметрия.Соответствие норме.		Дистрофия. Опухолевая инфильтрация.
Лимфатические узлы	Соответствие норме. Отсутствие после операции.		Контуры, структура, характер накопления контрастного вещества.
Кровеносные сосуды	Соответствие норме. Деформация.		Наружные контуры, просвет. Инфильтрация стенки. Обтурация просвета.
Слюнные железы	Соответствие норме	Паренхима:  Проток:	Структура до и после контрастного усиления.  Визуализация. Конкремент, проходимость.



Характеристику патологического субстрата, выявленного при исследовании головы и шеи и оформление протокола целесообразно проводить в соответствии с данными, приведенными в табл. 5.

Оценку эффективности проведенного лечения, динамику воспалительного или опухолевого процесса головы шеи целесообразно проводить, сравнивая результаты (КТ-изображения) последнего и предпоследнего исследования. Для облегчения поставленной задачи необходимо соблюдать технологический стандарт (параметры сканирования, позиционирование области исследования). При одновременной загрузке из базы данных двух разных по времени, но одинаковых по технологии выполнения исследований, объективная (количественная и качественная) оценка динамики процесса в значительной степени облегчается (рис.55-56).

Таблица 5.

**Характеристика патологического субстрата, выявленного при исследовании головы и шеи.**

Изучаемый субстрат	Характеристика изучаемого субстрата.
Утолщенная слизистая оболочка	Изменения слизистой оболочки - ее утолщение - следует описывать, указывая локализацию и распространенность, толщину, контуры, структуру, характер накопления контрастного вещества. Указать этиологию утолщения слизистой оболочки: катаральный или полипозный синусит, рубцово-фиброзные изменения послеоперационного или постлучевого характера, опухолевый рост.
Жидкость в околоносовой пазухе	Количество в мл, характер: серозная, слизистая, гнойная, геморрагическая и т.д., наличие смещаемого горизонтального уровня.
Киста-полип	Форма, размеры, контуры, ориентация в синусе, связь причинным зубом верхней челюсти.
Мукоцеле-пиоцеле-менингоцеле	Форма, размеры и объем кисты, характер содержимого, наличие эрозии или деструкции костных стенок синуса.
Опухоль	С учетом нативного и контрастного исследования: положение, форма, размеры и структура (солидная, кистовидная и т.п.), наличие очагов распада, исходная локализация и распространенность. Контур и характер роста (экспансивный, инфильтративный). Характеристика прилежащих к опухоли анатомических образований, органов и тканей в плане их вовлечения в опухолевый процесс: обтурация синусового соустья, наличие костной деструкции, прорастание в мышцы, прямые и косвенные признаки поражения сосудисто-нервного пучка. Указать расположение наибольшего поперечного размера опухоли с ориентацией на наружные анатомические образования (угол нижней челюсти, угол глазницы и т.п.) для планирования лучевого лечения. Указать объем опухолевой ткани в см <sup>3</sup> . Охарактеризовать лимфатические узлы шеи: форма, размеры, контуры, структура, наличие очагов распада. При планировании оперативного лечения обязательно охарактеризовать наличие или отсутствие паравазальной жировой клетчатки, отношение опухоли к наружной и внутренней стенке сонных артерий и яремных вен.

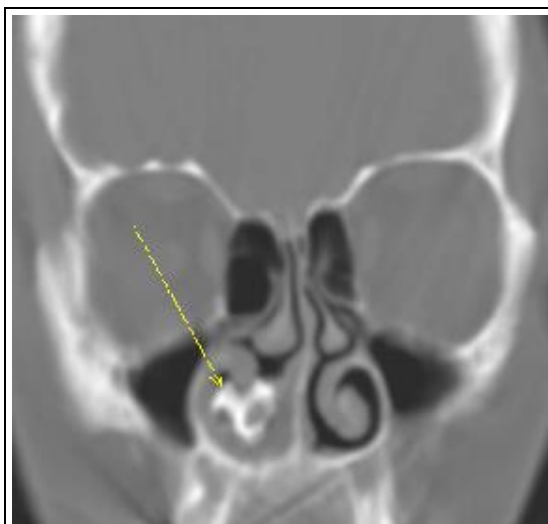

Рис.55. Оценка эффективности оперативного лечения. Патоморфологический субстрат - кальцинат. Фронтальный срез на уровне передних отделов полости носа. Ринолит нижнего носового хода – стрелка.

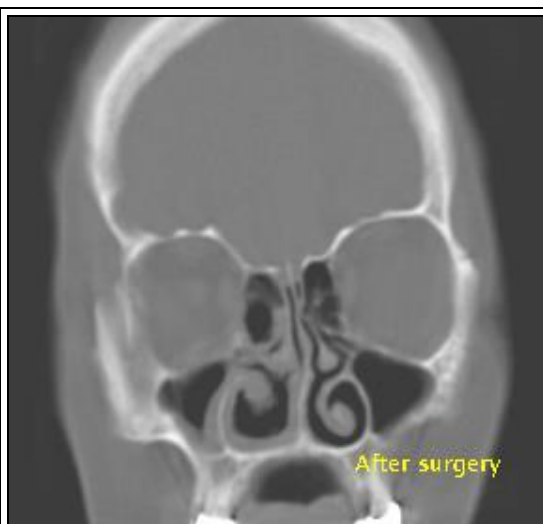
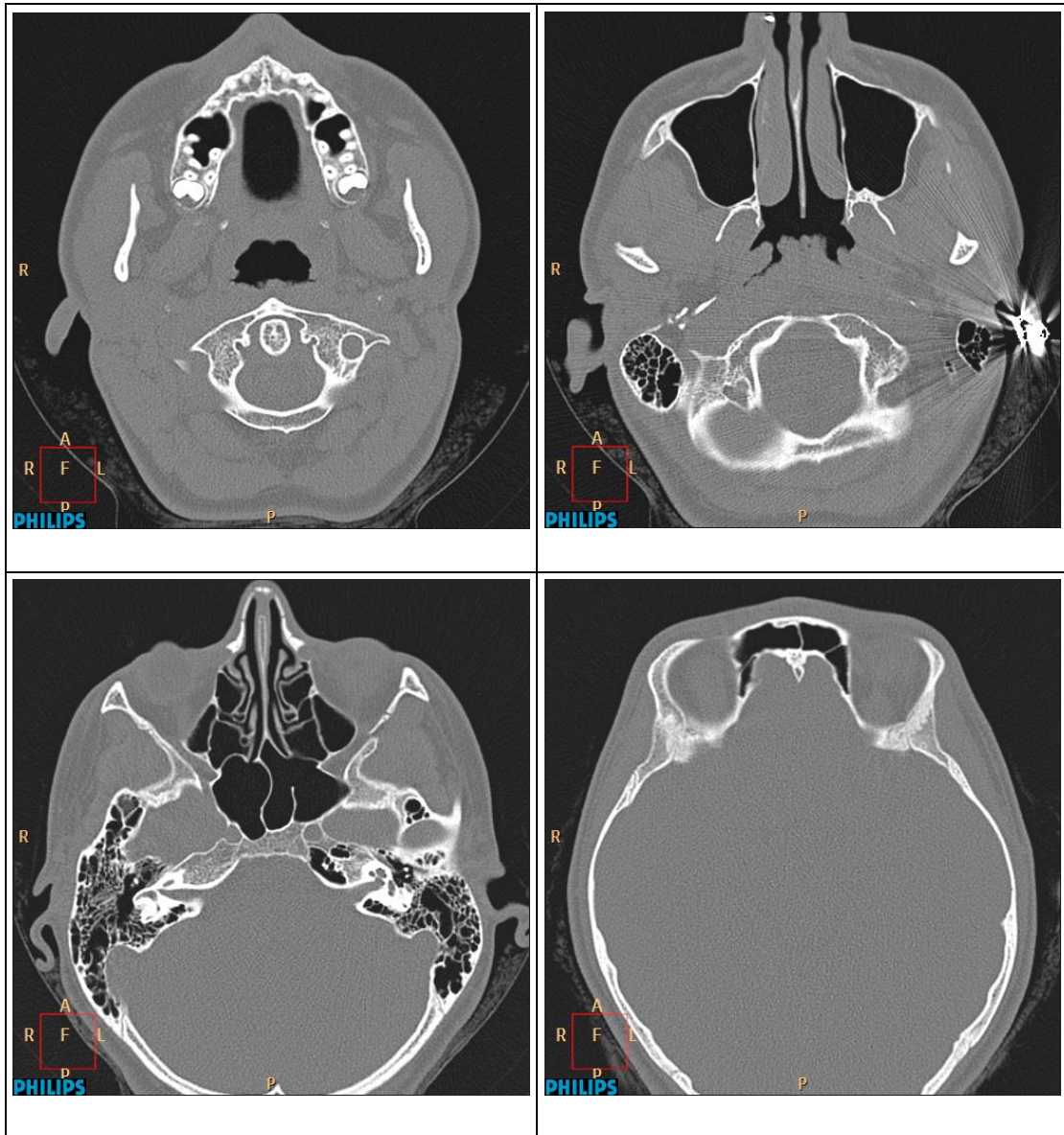


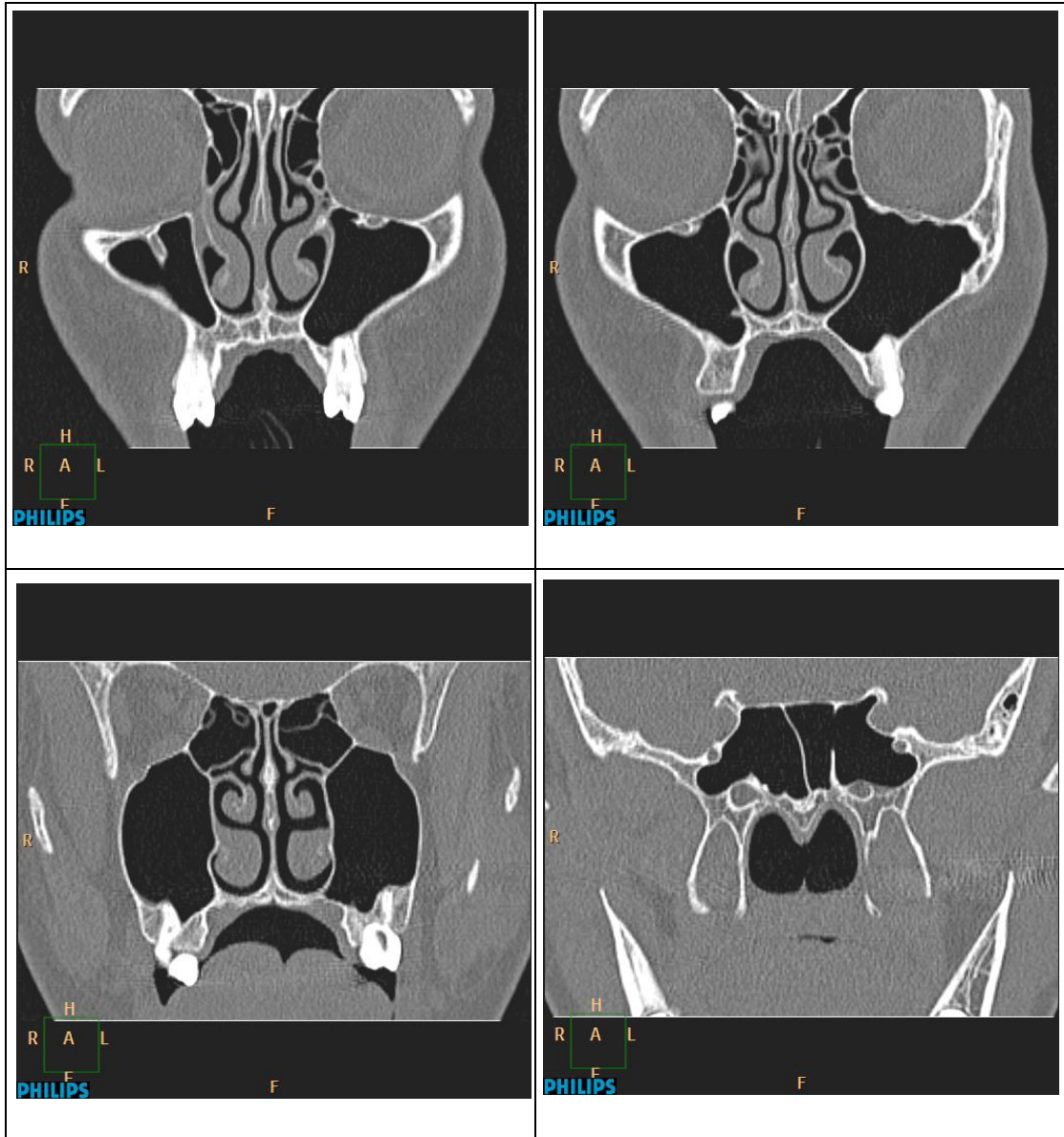
Рис.56. Оценка эффективности оперативного лечения. Фронтальный срез на уровне передних отделов полости носа. Тот же пациент. Пятые сутки после операции удаления ринолита. Отек слизистой оболочки правой верхнечелюстной пазухи.

#### Глава 4. Клинические примеры заболеваний головы и шеи и рекомендуемые варианты протокола КТ-исследования.

**Пример №1.** Диагноз при направлении: синусит.

Параметры протокола исследования “Sinus/Facial” на томографе Philips Brilliance 16: длина области исследования: 100 мм, толщина среза: 1 мм, кВ: 120, мАс/срез: 120, мА: 313, Коллимация: 16x0.75, время одного оборота трубки: 0,5 сек, матрица: 512x512. Время сканирования: 7,17 сек, количество срезов: 100. СTDI:22,8 mGy, DLP:270,5 mGy $\times$ cm, E:0,62 mSv. Последующая обработка «сырых данных»: матрица:1024, фильтр: «костные детали». Построение фронтальных сагиттальных реконструкций.



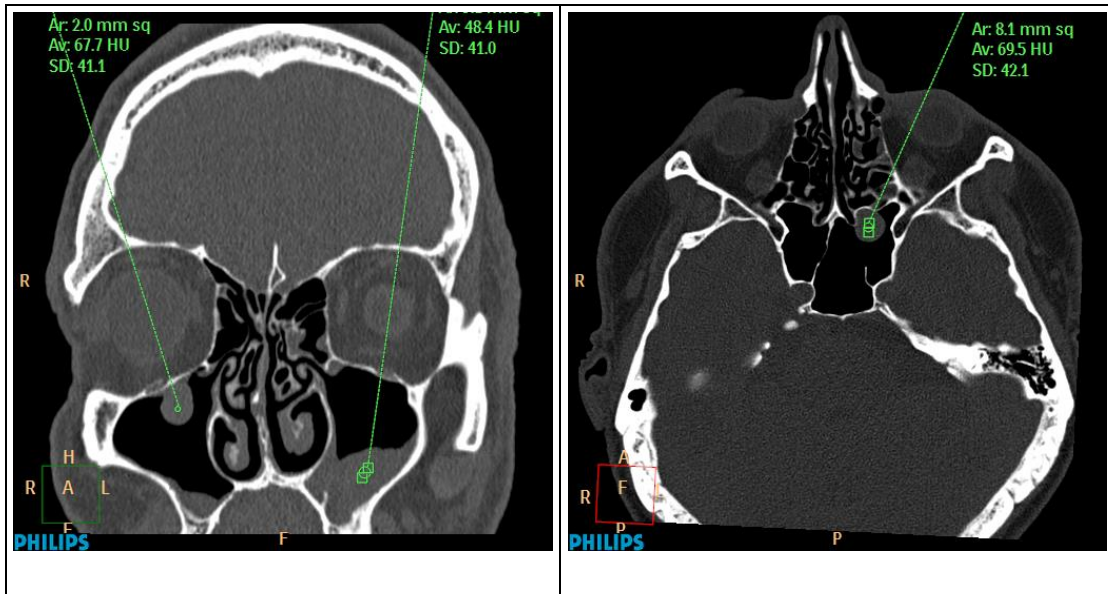


**Протокол:** (вариант нормы) на топограмме и серии срезов получено изображение кранифациальной области в нативном виде. Определяется: носовая перегородка по срединной линии. Носовые ходы и соустья околоносовых пазух свободно проходимы. Признаков объемного процесса, синусита, отита нет. Просвет носоглотки свободный симметричный. Со стороны парафарингеального пространства патологических изменений нет. Лимфатические узлы не увеличены. Признаков патологической перестройки структуры костной ткани нет.

DLP: 270,5 mGyx CM

Эффективная доза: 0.62 мЗв

**Пример №2.** Диагноз при направлении: киста левой верхнечелюстной пазухи.



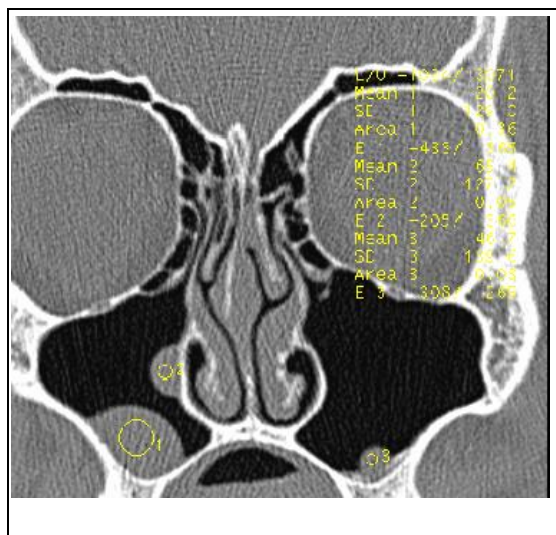
**Протокол:** на топограмме, серии срезов получено изображение краниофациальной области в нативном виде. Определяется: средние носовые раковины пневматизированы, увеличены, при этом левая имеет объем больше правой, что является причиной смещения носовой перегородки вправо. Носовые ходы и соустья околоносовых пазух справа свободно проходимы, слева — этмоидальная воронка сдавлена увеличенной клеткой решетчатой кости. Слизистая оболочка нижней стенки левой верхнечелюстной пазухи утолщена до 10 мм, уплотнена, имеет четкий, ровный, выпуклый верхний контур, однородную структуру, КА: 48Н, слизистая оболочка нижней стенки правой верхнечелюстной пазухи утолщена в меньшей степени, чем справа и имеет аналогичные показатели. На верхней стенке правой верхнечелюстной пазухи одиночный полип высотой около 12 мм (КА:68Н). На передней стенке левой половины клиновидной пазухи одиночный полип, имеющий наибольший размер около 10 мм (КА:69Н). Признаков патологической перестройки структуры костной ткани нет. Заключение: двусторонний хронический гипертрофический гайморит. Одиночные полипы правой верхнечелюстной и клиновидной пазухи.

DLP: 270,5 mGy<sub>x</sub> CM

Эффективная доза: 0.62 мЗв



**Пример №3.** Диагноз при направлении: киста правой верхнечелюстной пазухи.



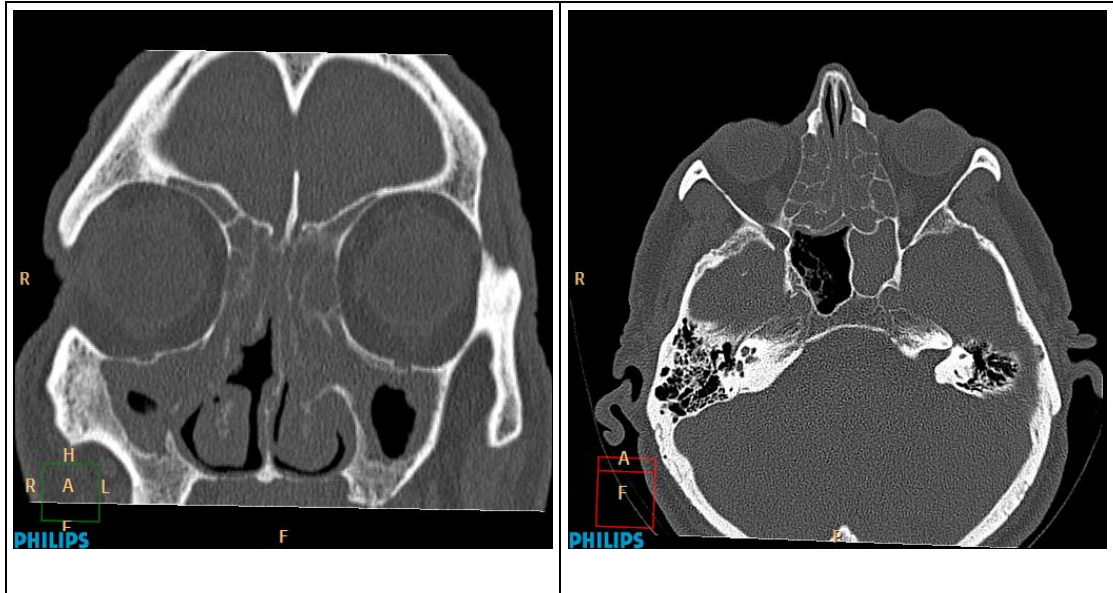
**Протокол:** на топограмме, серии срезов получено изображение краниофациальной области в нативном виде. Определяется: носовая перегородка по срединной линии. Носовые ходы и соустья околоносовых пазух проходимы. На нижней стенке правой верхнечелюстной пазухи слизистая киста (КА содержимого кисты: 21Н) высотой около 10 мм; на внутренней стенке - полип (КА:65Н) высотой 7 мм. На нижней стенке левой верхнечелюстной пазухи полип (КА:49Н) высотой около 5 мм. Со стороны носоглотки, парафарингеального пространства костной ткани патологических изменений нет.

**Заключение:** ретенционная киста правой верхнечелюстной пазухи. Единичные полипы верхнечелюстных пазух.

DLP: 270,5 mGyx CM

Эффективная доза:0.62 мЗв

**Пример №4.** Диагноз при направлении: хронический гнойно-полипозный риносинусит. Состояние после полипэктомии.

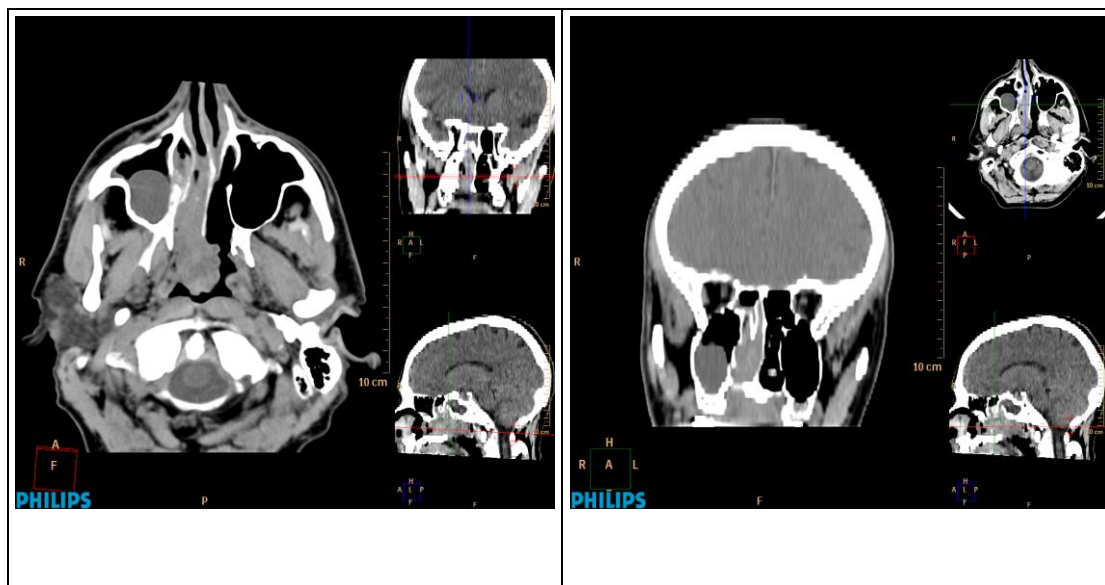


**Протокол:** на топограмме, серии срезов получено изображение краниофациальной области в нативном виде. Определяется: носовая перегородка по срединной линии. Послеоперационный дефект правой средней носовой раковины. Полость носа, околоносовые пазухи субтотально заполнены гнойно-полипозными массами. Частичная резорбция костной ткани носовой перегородки, носовых раковин, внутренних стенок верхнечелюстных пазух, межклеточных перегородок решетчатого лабиринта. Признаков отита нет. Заключение: хронический гнойно-полипозный риносинусит.

DLP: 270,5 mGyx CM

Эффективная доза: 0.62 мЗв

**Пример №5.** Диагноз при направлении: синусит.



**Протокол:** на топограмме, серии срезов получено изображение краниофациальной области в нативном виде. Определяется: средняя носовая раковина справа увеличена в объеме, ремоделирует просвет общего правого носового хода, смещая носовую перегородку влево, блокирует соустья правых околоносовых пазух, задним отделом пролабирует в просвет носоглотки; имеет однородную структуру, четкие контуры. Ретенционная слизистая киста нижней стенки правой верхнечелюстной пазухи (КА:18Н) высотой около 15 мм. Отек слизистой оболочки правых клеток решетчатой кости, правой половины лобной и клиновидной пазух. Костные стенки правых околоносовых пазух равномерно утолщены — следствие хронического воспалительного процесса. Лимфатические узлы не увеличены.

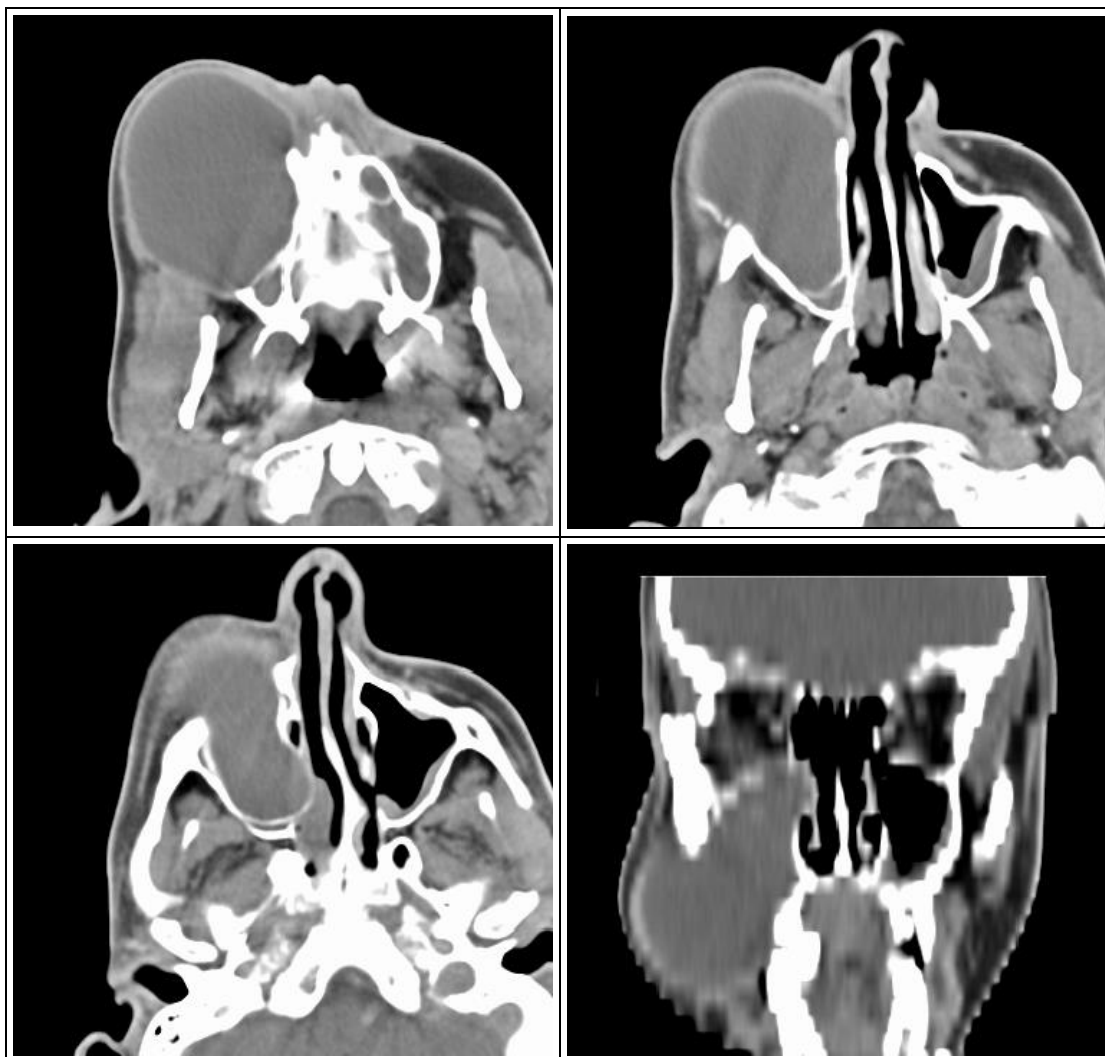
**Заключение:** новообразование правой половины полости носа доброкачественного характера (хоанальный полип?). Киста правой верхнечелюстной пазухи. Правосторонний хронический гемисинусит.

DLP: 270,5 mGyx CM

Эффективная доза: 0.62 мЗв



**Пример №6.** Диагноз при направлении: подозрение на опухоль правой верхнечелюстной пазухи.



**Протокол:** На топограмме, серии аксиальных срезов, получено изображение краниофациальной области в нативном виде и после внутривенного введения 100.0 мл контрастного вещества (Визипак 270).

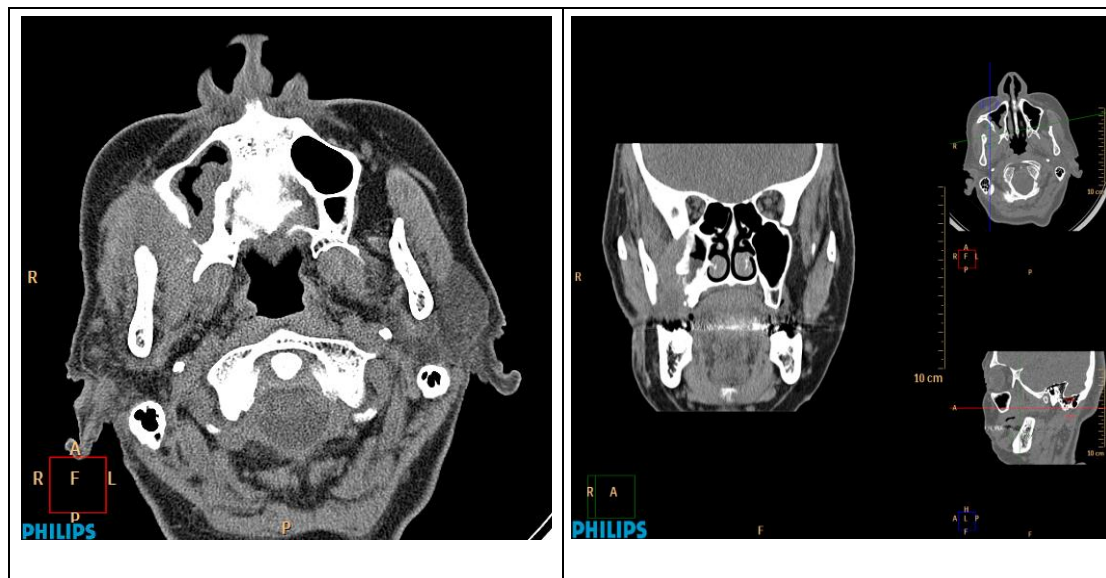
Определяется: правая верхнечелюстная пазуха тотально заполнена содержимым, увеличена в объеме. Стенки пазухи выдавлены от центра к периферии: внутренняя стенка выдавлена в сторону полости носа, верхняя стенка – в сторону глазницы, передне-нижняя стенка – в сторону преддверия рта. Часть передне-нижней, задней и верхней стенок истончены (декальцинация в результате длительного давления). Признаков инфильтративного поражения мягких тканей нет. Правый средний носовой ход сужен смещенной кнутри внутренней стенкой правой верхнечелюстной пазухи. Носовая перегородка в задних отделах смещена влево. После внутривенного усиления КА содержимого пазухи (26-34Н) не изменился. Отек слизистой оболочки левой верхнечелюстной пазухи.

**Заключение:** пиоцеле правой верхнечелюстной пазухи. Левосторонний катаральный гайморит.

DLP: 270,5 mGyx CM

Эффективная доза:0.62 мЗв

**Пример №7.** Диагноз при направлении: опухоль правой верхнечелюстной пазухи.



**Протокол:** На топограмме, серии аксиальных срезов, получено изображение краниофациальной области в нативном виде.

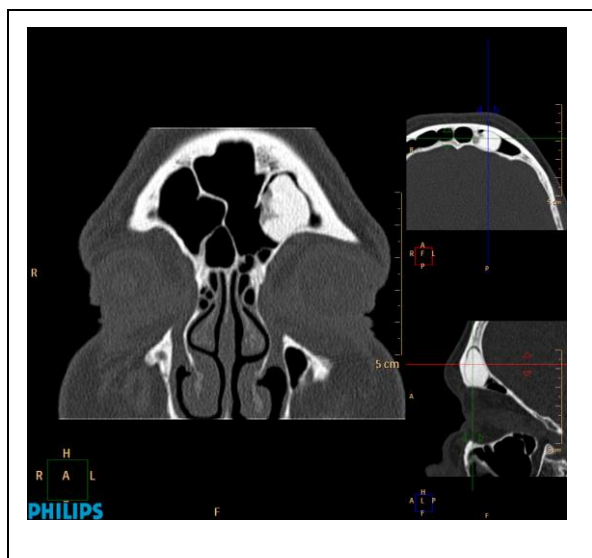
Определяется: мягкотканная опухоль неправильной формы располагается в ретромаксиллярном пространстве справа, не имеет четких границ с жевательной, наружной крыловидной, височной мышцами, инфильтрирует жировую клетчатку ретромаксиллярного пространства и подвисочной ямки; передним контуром прилежит к задней стенке правой верхнечелюстной пазухи, разрушая последнюю на отрезке длиной около 10 мм, задние отделы опухоли окружают ветвь нижней челюсти. Краниальный полюс опухолевой массы располагается на уровне проксимальных отделов подвисочной ямки, каудальный — на уровне альвеолярной части верхней челюсти. Признаков инфильтративного поражения внутренней сонной артерии, внутренней и наружной яремной вены нет. Структура опухоли однородная, КА: 58-66Н. (контрастное исследование не проводилось — аллергия на йод). Слизистая оболочка правой верхнечелюстной пазухи отечная (КА: 8Н) утолщена до 10 мм.

**Заключение:** злокачественная опухоль ретромаксиллярного пространства. Реактивный гайморит.

DLP: 270,5 mGyx CM

Эффективная доза:0.62 мЗв

**Пример №8.** Диагноз при направлении: опухоль лобной пазухи.



Протокол: на топограмме, серии аксиальных срезов, получено изображение краниофациальной области в нативном виде.

Определяется: в левой половине лобной пазухи компактная остеома овоидной формы, исходящая из нижней стенки пазухи ремоделирующая просвет последней. Контуры опухоли четкие, ровные; структура однородная, сходна со структурой коркового вещества костной ткани (КА:247Н). Признаков деструкции костных стенок лобной пазухи нет. Со стороны полости носа, остальных околоносовых пазух патологических изменений нет.

Заключение: компактная остеома лобной пазухи.

DLP: 270,5 mGyx CM

Эффективная доза: 0.62 мЗв

**Пример №9.** Диагноз при направлении: двусторонний гайморит. Состояние после гайморотомии слева.

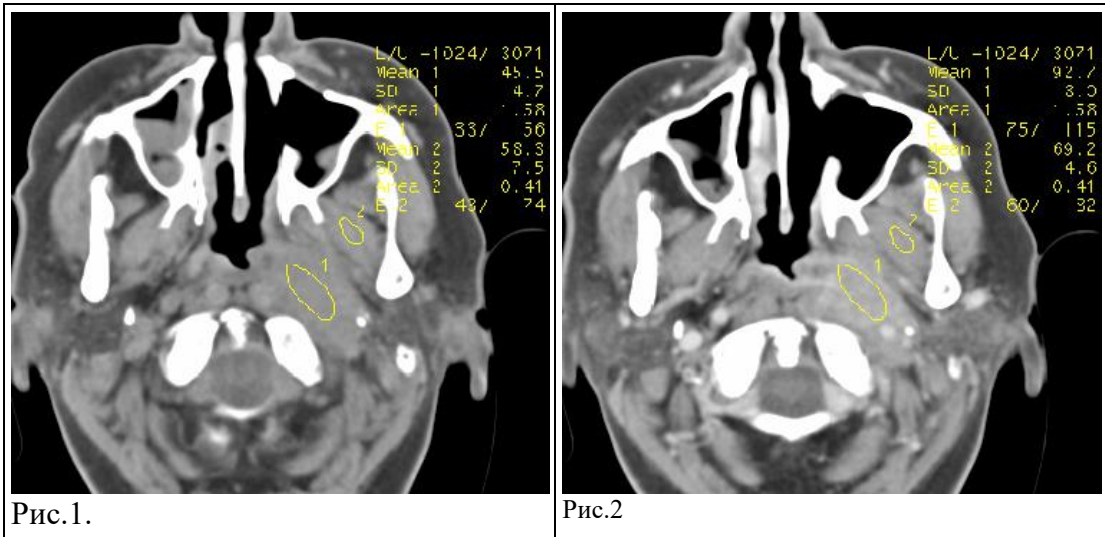


Рис.1.

Рис.2

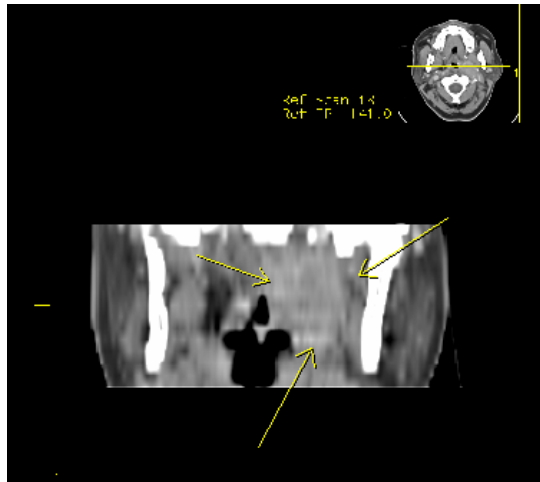


Рис.3.

Рис.1. Аксиальный срез на уровне верхнечелюстных пазух и носоглотки в нативном виде. КА опухоли (1): 45Н, КА наружной крыловидной мышцы (2): 58Н.

Рис.2. Тот же уровень после контрастного усиления. КА опухоли (1): 92Н, наружной крыловидной мышцы: 69Н.

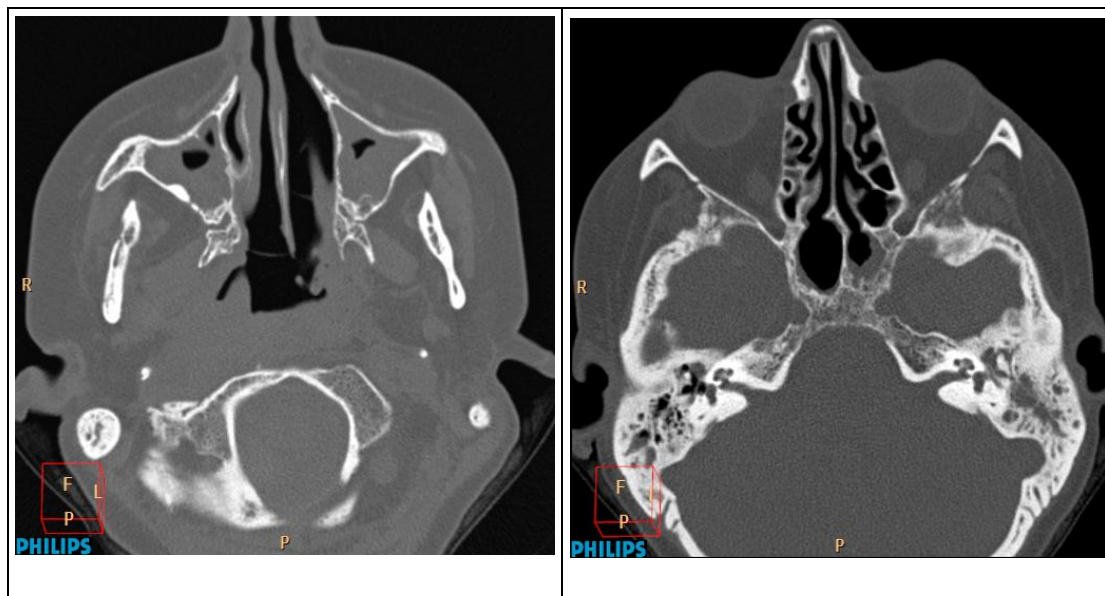
Рис.3. Фронтальная реконструкция после контрастного усиления .

Протокол: на топограмме, серии срезов получено изображение краниофациальной области в нативном виде и после внутривенного введения 100,0 мл контрастного вещества (Омнипак 270). Определяется: на левой стенке носоглотки и в парафарингеальном пространстве слева (между задней поверхностью внутренней крыловидной мышцы и передней поверхностью левой половины С1-позвонка) мягкотканная хорошо кровоснабжаемая опухоль (КА в нативном виде: 45Н, после усиления: 92Н) овоидной формы, имеющая размеры 30x30x20 мм, передний отдел которой занимает область трубного валика, а задний окружает внутреннюю сонную артерию и внутреннюю яремную вену; проксимальная границы опухоли достигает основания черепа, дистальная — на границе носо- и ротоглотки. Межмышечная жировая прослойка левой внутренней крыловидной мышцы сохранена. Структура опухоли однородная. Послеоперационный дефект передней и внутренней стенок левой верхнечелюстной пазухи. Отек слизистой оболочки верхнечелюстных пазух (больше справа). Лимфатические узлы не увеличены. Признаков костной деструкции нет.

Заключение: опухоль носоглотки. Двусторонний катаральный гайморит.

Состояние после гайморотомии слева.

**Пример № 10.** Лимфоэпителиома носоглотки. Состояние после лучевой терапии. Синусит. Отит.



Протокол: на топограмме, серии срезов получено изображение краниофациальной области в нативном виде.

Определяется: просвет носоглотки асимметричный за счет утолщения до 15 мм ее левой стенки. На фоне утолщенной стенки трубный валик не определяется. Признаков инфильтративного поражения левой внутренней крыловидной мышцы нет. Слизистая оболочка верхнечелюстных пазух утолщена до 10-15 мм за счет отека (КА: 8-12Н). В барабанной полости, пещере сосцевидного отростка и клетках височной кости слева гнойная жидкость (КА: 38Н); полость пещеры сосцевидного отростка расширена, внутренние стенки имеют изъеденные контуры - признаки кариозного процесса. Изменения аналогичного характера в правой височной кости. Структура костей лицевого мозгового черепа изменена: сочетаются признаки остеопороза, остеосклероза и частичного остеолитического — проявления дегенеративных изменений вследствие лучевой терапии. По сравнению с результатами предыдущего КТ-исследования — стабильное состояние.

Заключение: изменения рубцового характера носоглотки в месте прежней локализации опухоли. Двусторонний хронический гнойный отит. Двусторонний катаральный гайморит. Постлучевые изменения костей лицевого и мозгового черепа. Признаков продолженного роста опухоли носоглотки нет. Стабильное состояние.

DLP: 270,5 mGyx CM

Эффективная доза: 0.62 мЗв

## **Глава 5. Контрольные вопросы по теме: "Компьютерная томография полости носа, околоносовых пазух и носоглотки"**

1. Методики исследования полости носа, околоносовых пазух.
2. Рентгенография верхнечелюстных пазух.
3. Рентгенография лобных пазух.
4. Рентгенография клеток решетчатой кости.
5. Рентгенография клиновидной пазухи.
6. Томография, зонография.
  1. Компьютерная томография.
  2. Выбор методики КТ-исследования в соответствии с принципом ALARA. Влияние параметров kV, mA, толщины среза, протяженности области исследования на дозу ионизирующего излучения.
  3. Режим КТ-сканирования: пошаговый, спиральный.
  4. Границы области КТ-исследования во фронтальной и аксиальной плоскостях.
  5. Угол просмотрной аксиальной и фронтальной плоскости при оценке полости носа и околоносовых пазух.
  6. Понятие: матрица, фильтр, ядро построения изображения.
  7. Архивирование результатов исследования. База: "Изображения" ,"Сырые данные".
  8. Укладка пациента и проведение исследования.
  9. Внутривенное введение контрастного вещества.
  10. Реконструкция изображения из базы «сырые данные» с изменением толщины среза, изменением величины матрицы, применением различных фильтров. Определение объема опухоли.
  11. Топометрическая подготовка лучевой терапии.
  12. Выполнение реконструктивных изображений в линейных и нелинейных плоскостях; построение зонограммы, 3D изображения.
  13. Анализ и последовательность оценки полученных КТ-изображений.
  14. Артефакты изображения.
  15. Измерение плотности изучаемого объекта. Ошибки при вычислении среднего показателя плотности. Показатель достоверности средней величины коэффициента абсорбции.
  16. Гистограмма.
  17. Зависимость величины показателя коэффициента абсорбции от факторов: тип фильтра, ядро построения изображения, размер матрицы, толщина среза, фактор увеличения.
  18. Возможности реконструкции базы "Сырые данные".
  19. Патоморфологический субстрат.
  20. Определение патоморфологического субстрата.
  21. Описание патоморфологического субстрата.
  22. Реакция на внутривенное введение контрастного вещества.
  23. Остиомеатальный комплекс.
  24. Клинически значимые варианты остиомеатального комплекса.
  25. Последовательность оценки состояния полости носа.
  26. Последовательность оценки состояния околоносовых пазух.
  27. Последовательность оценки мягких тканей краниофациальной области.



28. Этапы написания протокола исследования.
29. Допустимые варианты заключения КТ-исследования.
30. Дозы ионизирующего излучения. Понятия: CTDI, DLP. Эффективная эквивалентная доза. Единицы измерения.
31. Факторы влияющие на величину показателя CTDI. Единицы измерения.
32. Факторы, влияющие на величину показателя DLP. Единицы измерения.
33. Факторы влияющие на величину эффективной эквивалентной дозы ионизирующего излучения при проведении КТ различных областей. Единицы измерения.
34. Формула расчета эффективной эквивалентной дозы .
35. МРТ полости носа и околоносовых пазух.
36. Рентгеноанатомия носа и околоносовых пазух.
37. Варианты развития и пневматизации пазух.
38. Возрастные закономерности носа и околоносовых пазух.
39. Назальный цикл.
40. КТ-семиотика аномалии развития полости носа и околоносовых пазух.
41. Атрезия хоан. КТ-семиотика.
42. Острый ринит. КТ-семиотика.
43. Хронический ринит. КТ-семиотика.
44. Аллергические и вазомоторные состояния. КТ-семиотика.
45. Доброкачественные опухоли носа. КТ-семиотика.
46. Злокачественные опухоли носа. КТ-семиотика.
47. Заболевания околоносовых пазух. КТ-семиотика.
48. Острый воспалительный процесс в пазухах. КТ-семиотика.
49. Хронический воспалительный процесс в пазухах. КТ-семиотика.
50. Рубцовые изменения пазух. КТ-семиотика.
51. Кисты пазух и их виды. КТ-семиотика.
52. Муко-пиоцеле. КТ-семиотика.
53. Гиперплазия слизистой (полипоз). КТ-семиотика.
54. Доброкачественные опухоли пазух. КТ-семиотика.
55. Злокачественные опухоли пазух. КТ-семиотика.
56. Изменения в полости носа и околоносовых пазухах при системных заболеваниях. КТ-семиотика
57. Травматические повреждения носа и околоносовых пазух. КТ-семиотика.
58. Переломы костей лица. КТ-семиотика.
59. Огнестрельные повреждения. КТ-семиотика.
60. Инородные тела. Осложнения травм. КТ-семиотика.
61. Экстракраниальные осложнения воспалительного процесса в полости носа и околоносовых пазухах. КТ-семиотика.
62. Интракраниальные осложнения воспалительного процесса в полости носа и околоносовых пазухах. КТ-семиотика.

## Глава 6. Диагностические задачи.

### Задача №1.

Пациент: Б., ж, 44 лет.

Диагноз при поступлении: опухоль глазницы?

Жалобы: головные боли периодически.

Анамнез: боли беспокоят несколько лет.

Метод исследования: КТ головы в нативном виде.

Задача:

Идентифицировать все анатомические образования, имеющиеся на изображении.

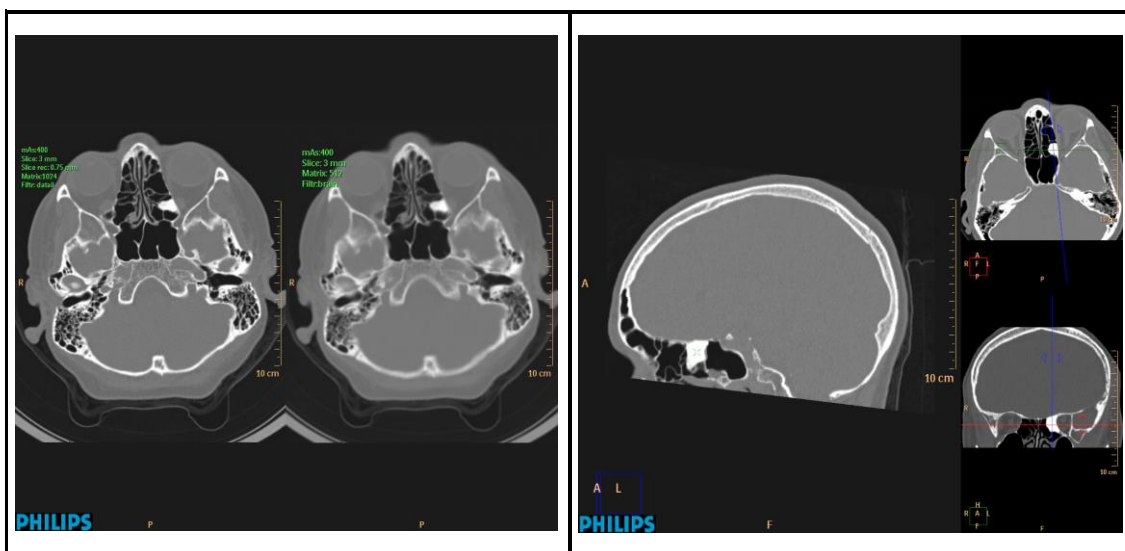
Нарисовать схематическое изображение компьютерных томограмм.

Указать патоморфологический субстрат.

Написать протокол исследования.

Выбрать правильный ответ из предлагаемых вариантов:

1. Остеома глазницы.
2. Остеома решетчатого лабиринта.
3. Компактная остеома решетчатого лабиринта.
4. Остеохондрома решетчатого лабиринта.



**Задача №2.**

Пациент: Ч., 54 лет, м.

Диагноз при поступлении: синусит

Жалобы: головные боли, боли в области левого глаза.

Анамнез: боли беспокоят несколько лет.

Метод исследования: КТ головы в нативном виде.

Задача:

Идентифицировать все анатомические образования, имеющиеся на изображении.

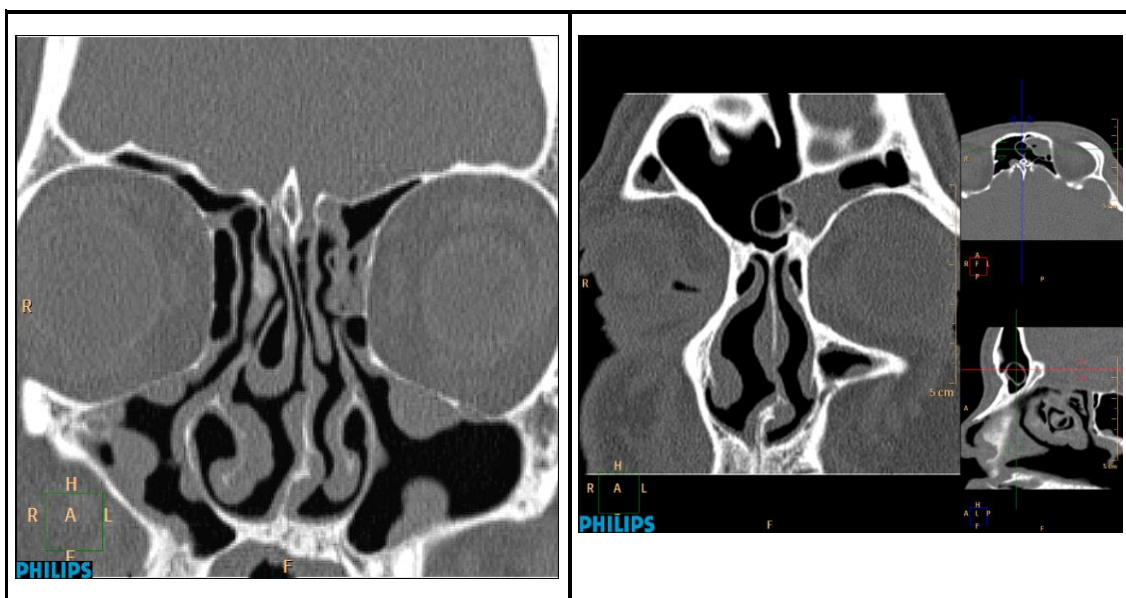
Нарисовать схематическое изображение компьютерных томограмм.

Указать патоморфологический субстрат.

Написать протокол исследования.

Выбрать правильный ответ из предлагаемых вариантов:

1. Острый катаральный гайморит.
2. Двусторонний хронический гипертрофический гайморит. Искривление носовой перегородки.
3. Хронический гипертрофический гайморит. Фронтит. Искривление носовой перегородки.
4. Двусторонний хронический полипозный гайморит. Воспалительный процесс в префронтальной булле слева. Искривление носовой перегородки.



**Задача №3.**

Пациент: Ц., 43 лет, ж.

Диагноз при поступлении: синусит.

Жалобы: головные боли, боли левой половине головы, затрудненное носовое дыхание в течение года.

Анамнез: боли беспокоят несколько лет.

Метод исследования: КТ головы в нативном виде.

Задача:

Идентифицировать все анатомические образования, имеющиеся на изображении.

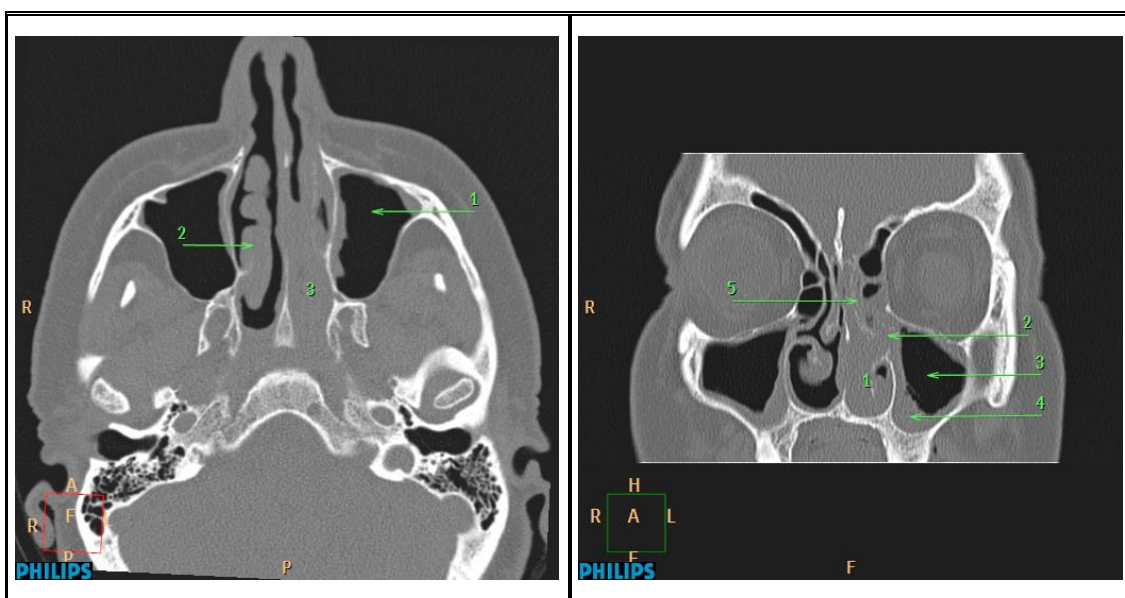
Нарисовать схематическое изображение компьютерных томограмм.

Указать патоморфологический субстрат.

Написать протокол исследования.

Выбрать правильный ответ из предлагаемых вариантов:

1. Двусторонний острый катаральный гайморит .
2. Вазомоторный риносинусит.
3. Хоанальный полип. Двусторонний гайморит.
4. Хоанальный полип.



**Задача №4.**

Пациент: Ф., 64 лет, м.

Диагноз при поступлении: опухоль левой верхнечелюстной пазухи?

Жалобы: головные боли, боли левой половине головы, затрудненное носовое дыхание.

Анамнез: боли беспокоят несколько лет.

Метод исследования: КТ головы в нативном виде.

Задача:

Идентифицировать все анатомические образования, имеющиеся на изображении.

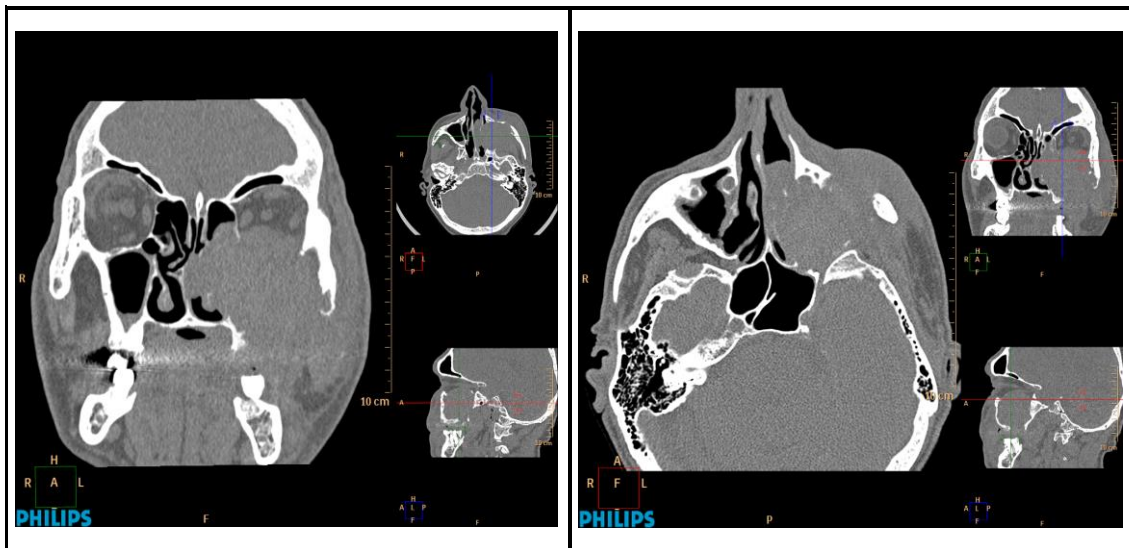
Нарисовать схематическое изображение компьютерных томограмм.

Указать патоморфологический субстрат.

Написать протокол исследования.

Выбрать правильный ответ из предлагаемых вариантов:

1. Левосторонний полипозный гайморит .
2. Доброкачественная опухоль левой верхнечелюстной пазухи.
3. Злокачественная опухоль левой верхнечелюстной пазухи.
4. Злокачественная опухоль полости носа.



**Задача №5.**

Пациент: Г., 38 лет, м.

Диагноз при поступлении: головная боль.

Жалобы: головные боли.

Анамнез: головные боли периодически беспокоят несколько лет.

Метод исследования: КТ головы в нативном виде.

Задача:

Идентифицировать все анатомические образования, имеющиеся на изображении.

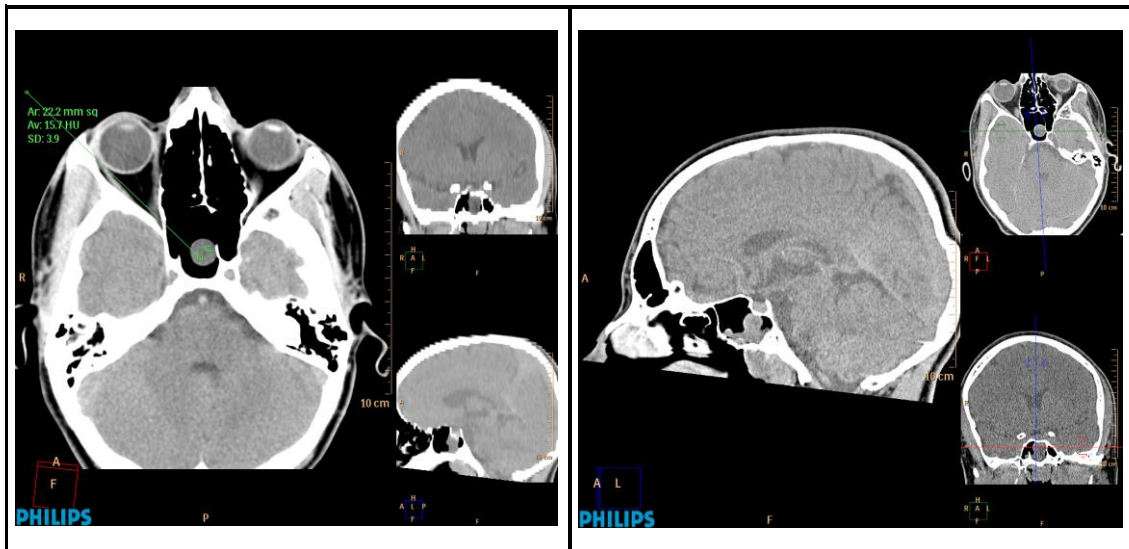
Нарисовать схематическое изображение компьютерных томограмм.

Указать патоморфологический субстрат.

Написать протокол исследования.

Выбрать правильный ответ из предлагаемых вариантов:

1. Катаральный сфеноидит.
2. Опухоль клиновидной пазухи.
3. Экссудативный сфеноидит.
4. Мукоцеле клиновидной пазухи.





**Задача №6.**

Пациент: И., 16 лет, ж.

Диагноз при поступлении: левосторонний гайморит.

Жалобы: периодически затрудненное носовое дыхание.

Анамнез: подобные жалобы в течение нескольких месяцев.

Метод исследования: КТ головы в нативном виде.

Задача:

Идентифицировать все анатомические образования, имеющиеся на изображении.

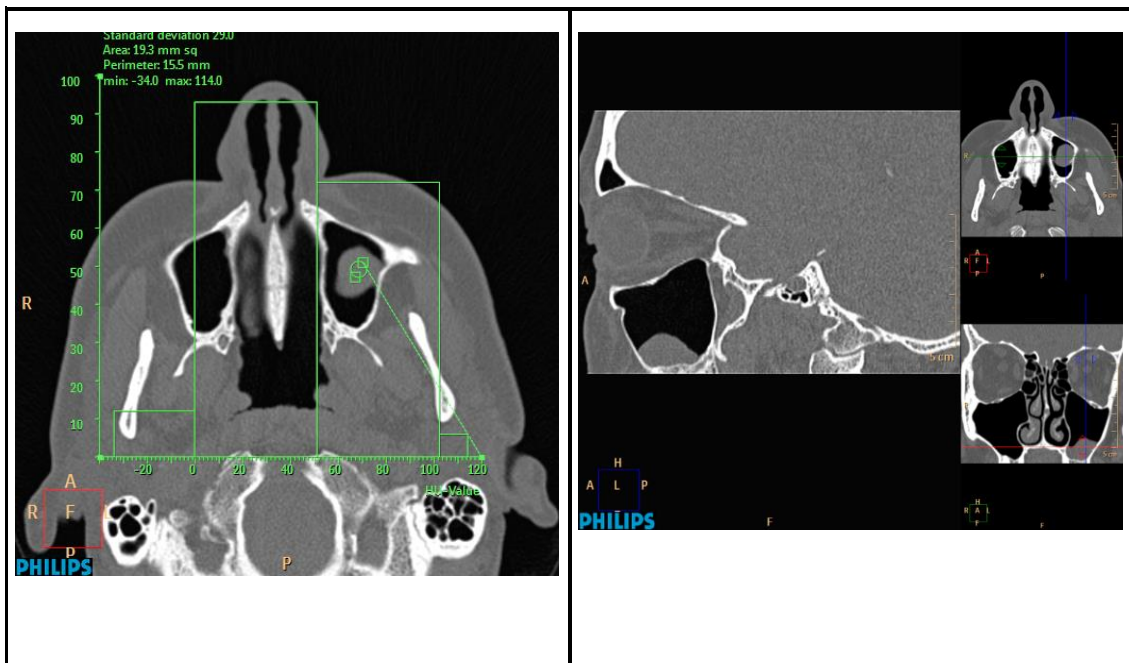
Нарисовать схематическое изображение компьютерных томограмм.

Указать патоморфологический субстрат.

Написать протокол исследования.

Выбрать правильный ответ из предлагаемых вариантов:

1. Катаральный гайморит.
2. Экссудативный гайморит.
3. Ретенционная киста левой верхнечелюстной пазухи.
4. Опухоль левой верхнечелюстной пазухи.



**Задача №7.**

Пациент: К., 26 лет, м.

Диагноз при поступлении: черепно-мозговая травма.

Жалобы: пациент контакту не доступен.

Анамнез: доставлен в с места дорожно-транспортного происшествия.

Метод исследования: КТ головы в нативном виде.

Задача:

Идентифицировать все анатомические образования, имеющиеся на изображении.

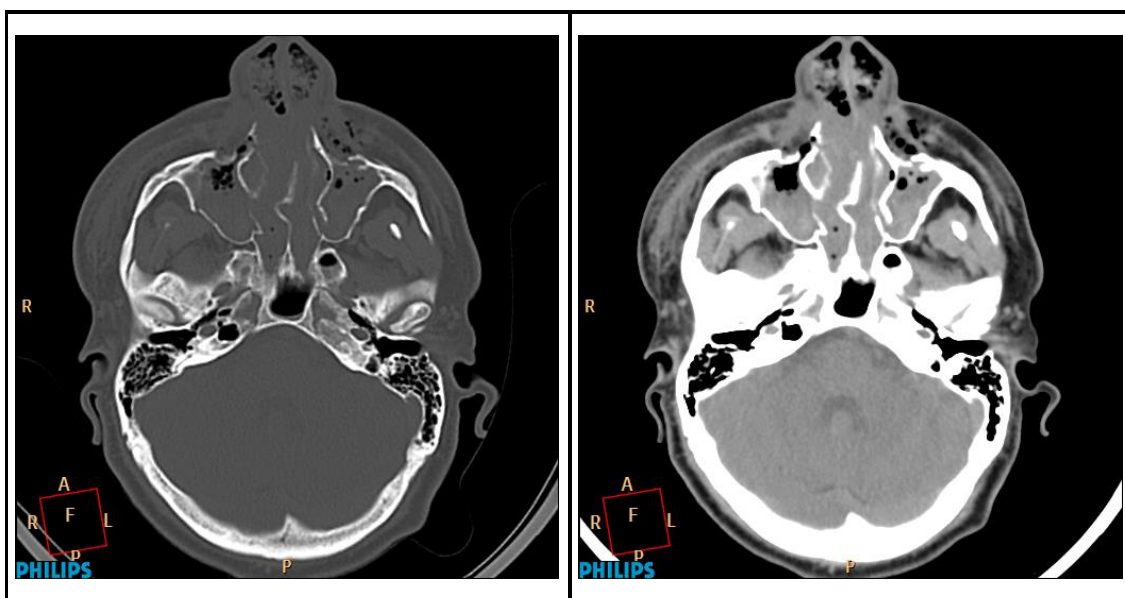
Нарисовать схематическое изображение компьютерных томограмм.

Указать патоморфологический субстрат.

Написать протокол исследования.

Выбрать правильный ответ из предлагаемых вариантов:

1. Двусторонний гайморит. Множественные переломы верхней челюсти.
2. Множественные переломы верхней челюсти, носовой перегородки. Подкожная эмфизема.
3. Множественные переломы верхней челюсти, носовой перегородки. Гемосинус, пневмосинус. Подкожная эмфизема.
4. Гемосинус, пневмосинус, Подкожная эмфизема.



**Задача №8.**

Пациент: С., 36 лет, ж.

Диагноз при поступлении: гайморит.

Жалобы: боли в левой половине лица.

Анамнез: боли появились после лечения у стоматолога.

Метод исследования: КТ головы в нативном виде.

Задача:

Идентифицировать все анатомические образования, имеющиеся на изображении.

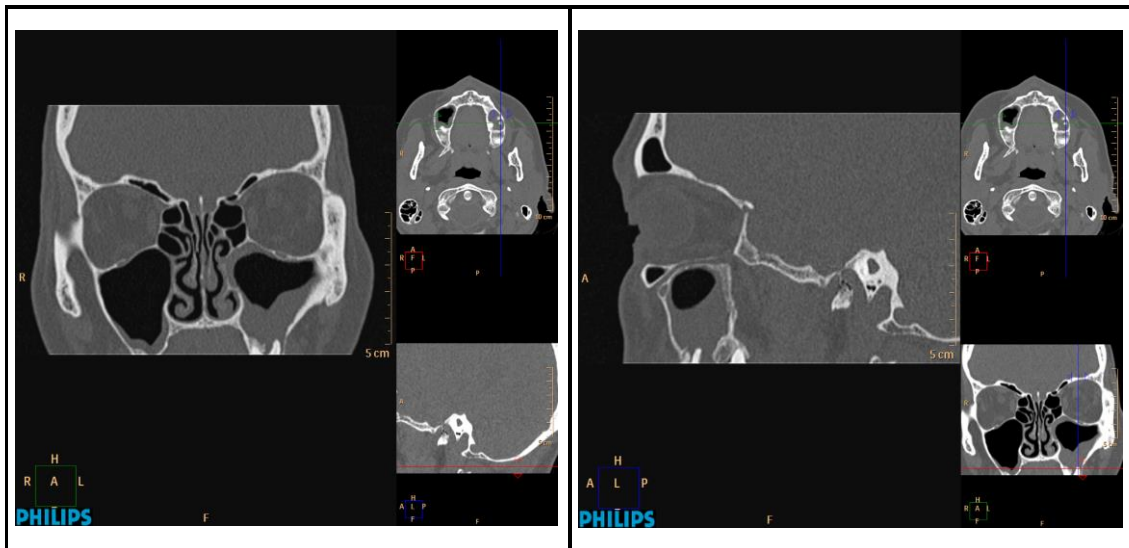
Нарисовать схематическое изображение компьютерных томограмм.

Указать патоморфологический субстрат.

Написать протокол исследования.

Выбрать правильный ответ из предлагаемых вариантов:

1. Двусторонний гайморит.
2. Левосторонний острый одонтогенный гайморит.
3. Левосторонний острый одонтогенный гайморит. Правосторонний катаральный гайморит.
4. Одонтогенная киста левой верхнечелюстной пазухи. Правосторонний катаральный гайморит.



**Задача №9.**

Пациент: П., 62 лет, м.

Диагноз при поступлении: головная боль.

Жалобы: головные боли, слизисто-геморрагическое отделяемое из носа.

Анамнез: в течение нескольких месяцев боли и отделяемое из носа.

Метод исследования: КТ головы в нативном виде и после внутривенного введения контрастного препарата (Омнипак).

Задача:

Идентифицировать все анатомические образования, имеющиеся на изображении.

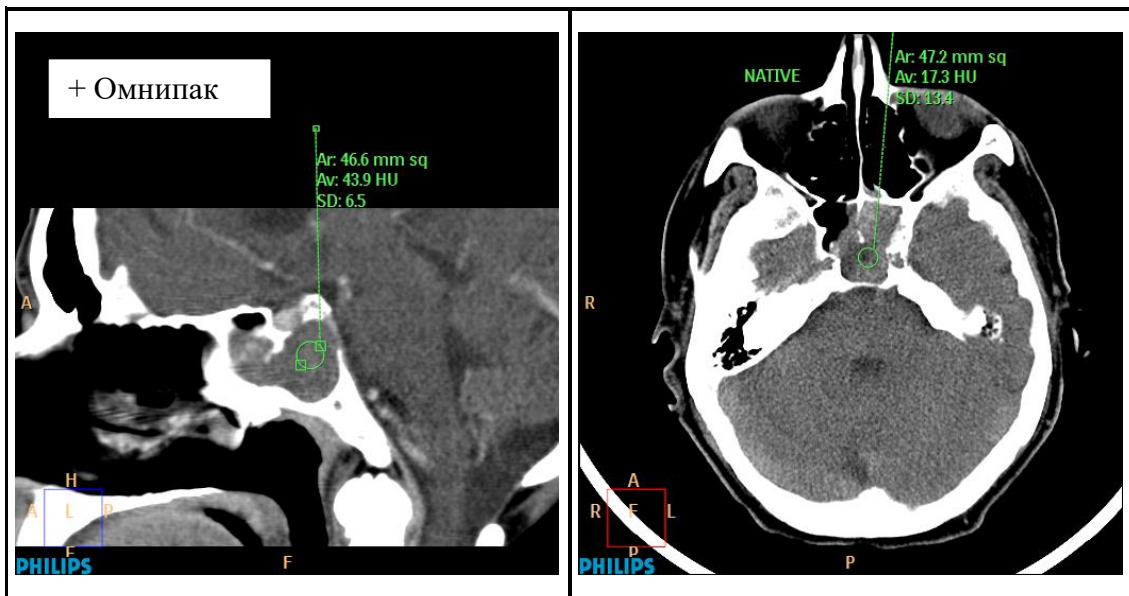
Нарисовать схематическое изображение компьютерных томограмм.

Указать патоморфологический субстрат.

Написать протокол исследования.

Выбрать правильный ответ из предлагаемых вариантов:

1. Аденома гипофиза. Реактивный сфеноидит.
2. Сфеноидит.
3. Киста клиновидной пазухи? Опухоль клиновидной пазухи?
4. Опухоль клиновидной пазухи.



**Задача №10.**

Пациент: К., 52 лет, м.

Диагноз при поступлении: хронический гайморит.

Жалобы: головная боль. Отсутствие носового дыхания. Слизисто-гнойное отделяемое из носовых ходов.

Анамнез: болеет в течение нескольких лет.

Метод исследования: КТ головы в нативном виде.

Задача:

Идентифицировать все анатомические образования, имеющиеся на изображении.

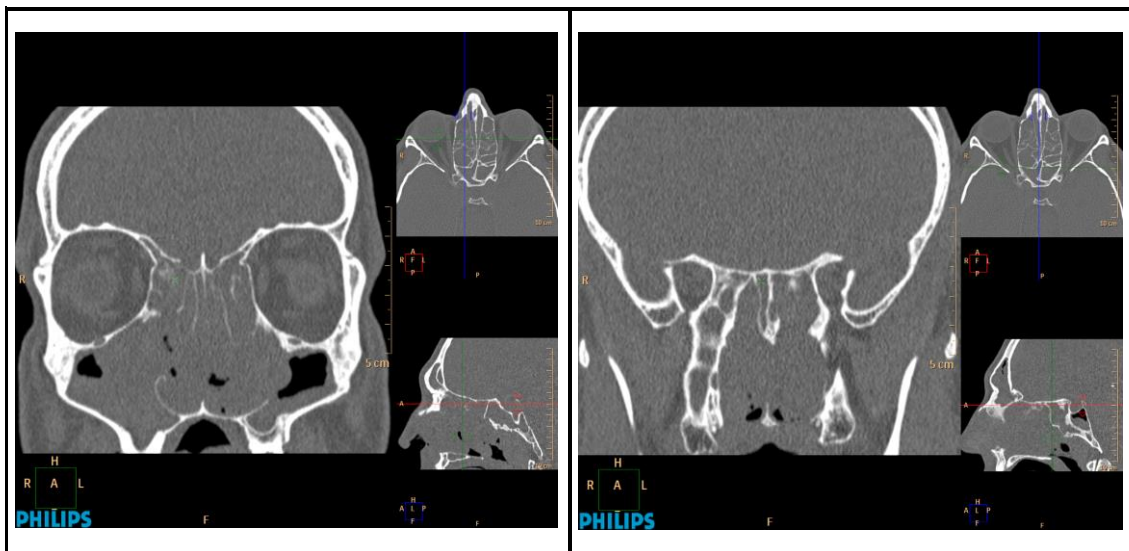
Нарисовать схематическое изображение компьютерных томограмм.

Указать патоморфологический субстрат.

Написать протокол исследования.

Выбрать правильный ответ из предлагаемых вариантов:

1. Пансинусит.
2. Опухоль полости носа, прорастающая в околоносовые пазухи.
3. Кисты верхнечелюстных пазух.
4. Хронический гнойно-полипозный риносинусит.



**Задача №11.**

Пациент: П., 52 лет, ж.

Диагноз при поступлении: хронический гайморит.

Жалобы: головная боль. Отсутствие носового дыхания. Слизисто-гнойное отделяемое из носовых ходов.

Анамнез: болеет в течение нескольких дней.

Метод исследования: КТ головы в нативном виде.

Задача:

Идентифицировать все анатомические образования, имеющиеся на изображении.

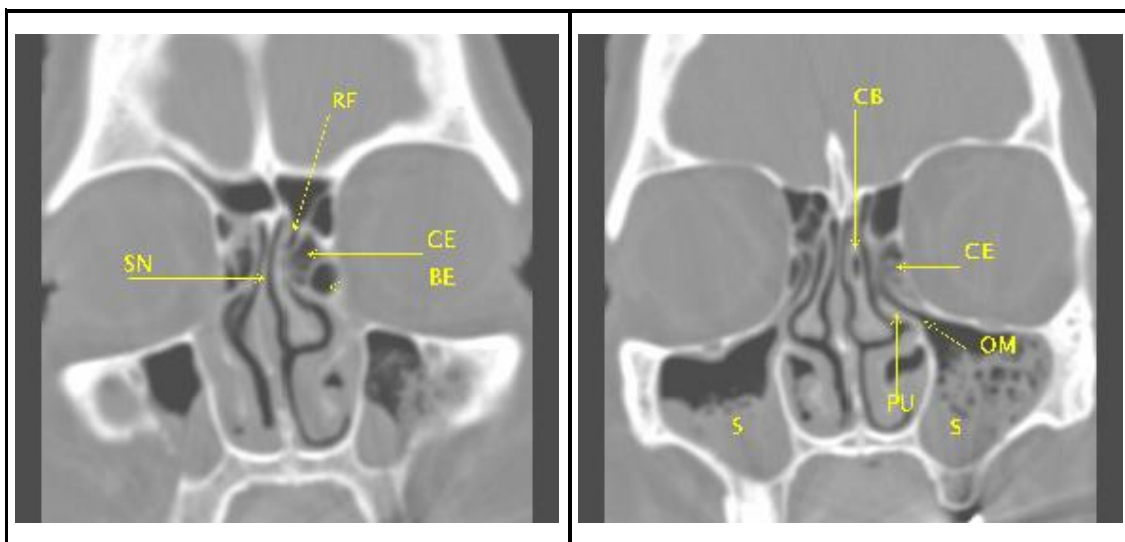
Нарисовать схематическое изображение компьютерных томограмм.

Указать патоморфологический субстрат.

Написать протокол исследования.

Выбрать правильный ответ из предлагаемых вариантов:

1. Пансинусит.
2. Двусторонний катаральный гайморит.
3. Кисты верхнечелюстных пазух.
4. Двусторонний экссудативный гайморит.





**Задача №12.**

Пациент: Х., 35 лет, м.

Диагноз при поступлении: хронический гайморит.

Жалобы: головная боль. Отсутствие носового дыхания. Слизисто-гнойное отделяемое из носовых ходов.

Анамнез: болеет в течение нескольких дней.

Метод исследования: КТ головы в нативном виде.

Задача:

Идентифицировать все анатомические образования, имеющиеся на изображении.

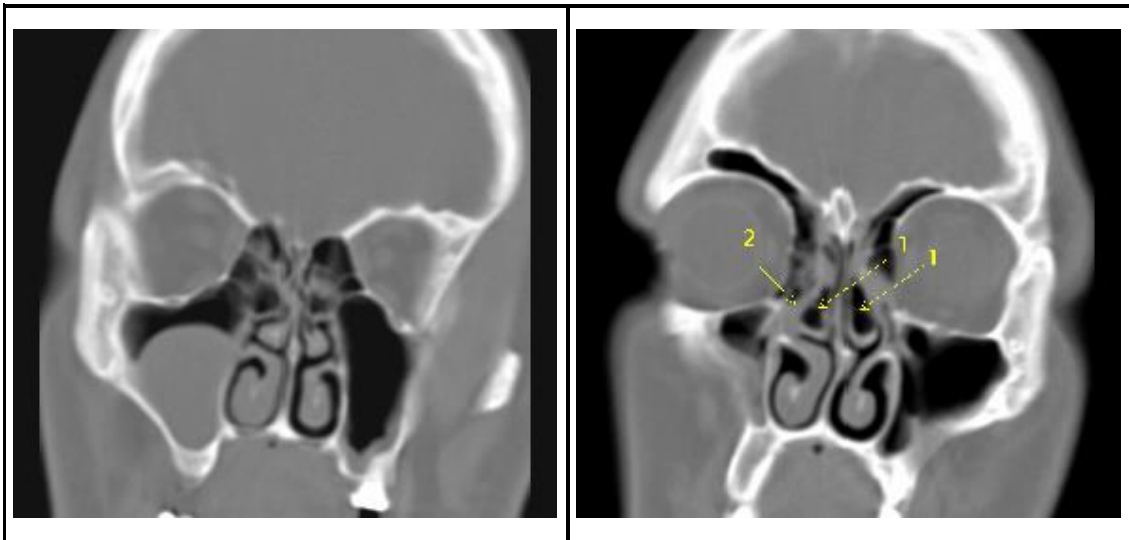Нарисовать схематическое изображение компьютерных томограмм.

Указать патоморфологический субстрат.

Написать протокол исследования.

Выбрать правильный ответ из предлагаемых вариантов:

1. Опухоль правой верхнечелюстной пазухи. Искривление носовой перегородки.
2. Одонтогенная киста правой верхнечелюстной пазухи. Искривление носовой перегородки.
3. Ретенционная киста правой верхнечелюстной пазухи. Искривление носовой перегородки
4. Ретенционная киста правой верхнечелюстной пазухи. Искривление носовой перегородки. Левосторонний катаральный гайморит.



**Задача №13.**

Пациент: К., 35 лет, ж.

Диагноз при поступлении: хронический гайморит.

Жалобы: головная боль. Отсутствие носового дыхания через правый носовой ход.

Анамнез: болеет в течение нескольких месяцев.

Метод исследования: КТ головы в нативном виде и после внутривенного введения контрастного вещества.

Задача:

Идентифицировать все анатомические образования, имеющиеся на изображении.

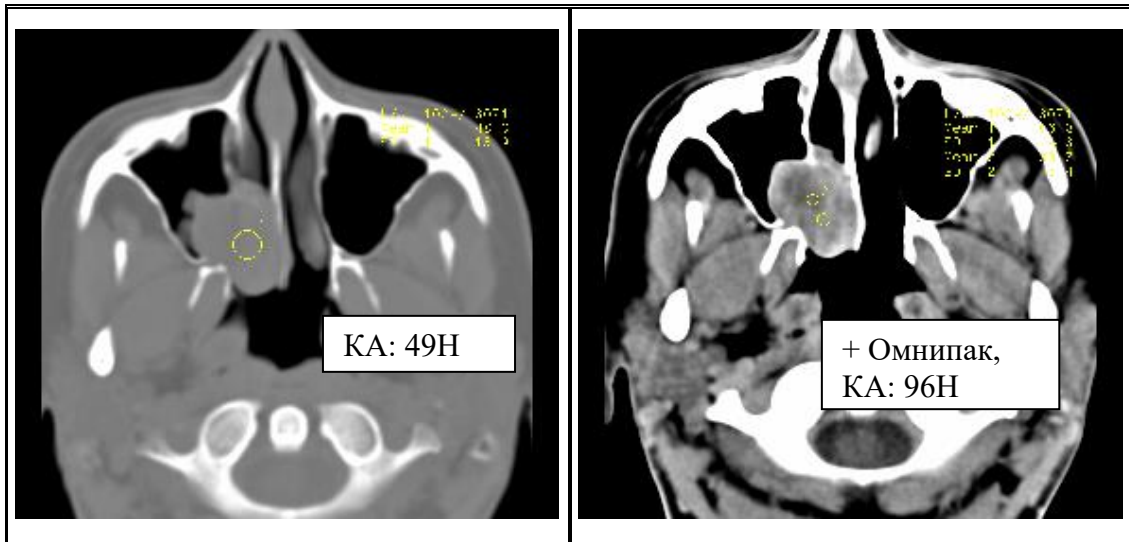
Нарисовать схематическое изображение компьютерных томограмм.

Указать патоморфологический субстрат.

Написать протокол исследования.

Выбрать правильный ответ из предлагаемых вариантов:

1. Опухоль полости носа.
2. Хоанальный полип.
3. Инородное тело полости носа.
4. Опухоль правой верхнечелюстной пазухи.



**Задача №14.**

Пациент: Л., 45 лет, ж.

Диагноз при поступлении: хронический гайморит.

Жалобы: головная боль. Отсутствие носового дыхания через левый носовой ход.

Анамнез: болеет в течение нескольких лет.

Метод исследования: КТ головы в нативном виде.

Задача:

Идентифицировать все анатомические образования, имеющиеся на изображении.

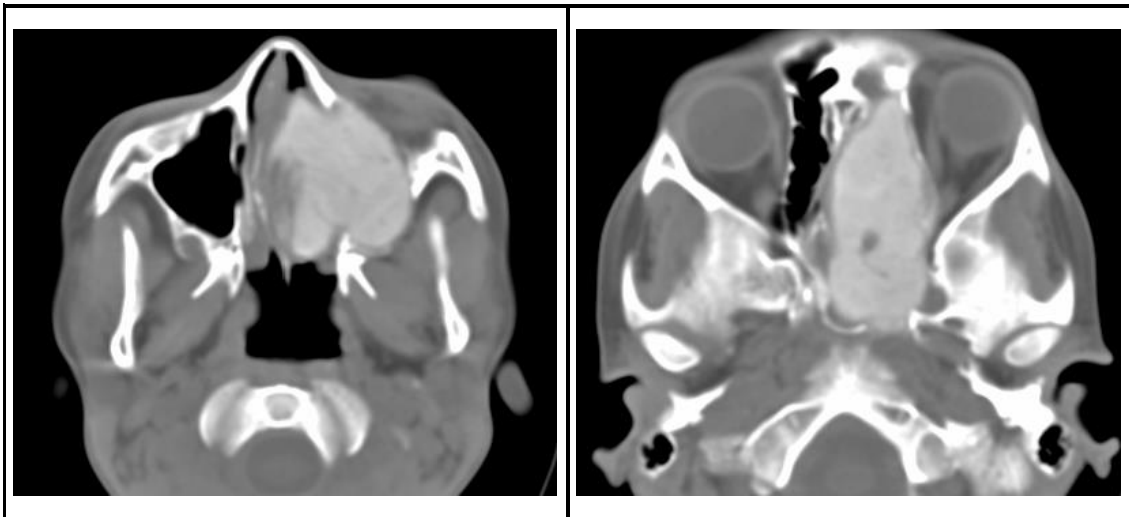
Нарисовать схематическое изображение компьютерных томограмм.

Указать патоморфологический субстрат.

Написать протокол исследования.

Выбрать правильный ответ из предлагаемых вариантов:

1. Опухоль полости носа.
2. Хоанальный полип.
3. Инородное тело полости носа.
4. Опухоль правой решетчатой, верхнечелюстной пазухи, полости носа.



**Задача №15.**

Пациент: П., 75 лет, ж.

Диагноз при поступлении: хронический фронтит.

Жалобы: головная боль.

Анамнез: болеет в течение нескольких лет.

Метод исследования: КТ головы в нативном виде.

Задача:

Идентифицировать все анатомические образования, имеющиеся на изображении.

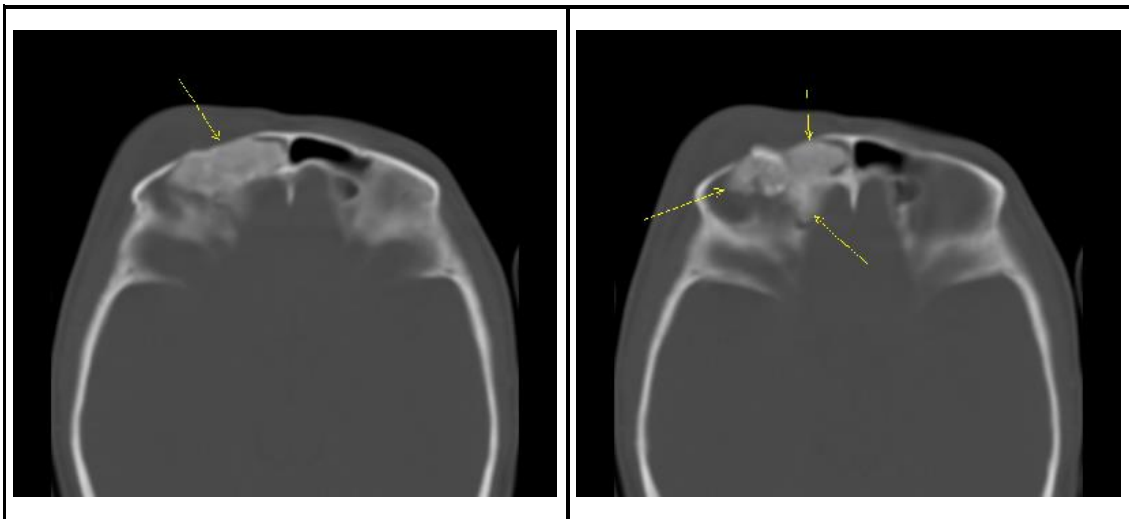
Нарисовать схематическое изображение компьютерных томограмм.

Указать патоморфологический субстрат.

Написать протокол исследования.

Выбрать правильный ответ из предлагаемых вариантов:

1. Перелом правой лобной пазухи . Гемосинус.
2. Компактная остеома правой лобной пазухи.
3. Инородное тело правой лобной пазухи.
4. Правосторонний острый гнойный фронтит.



**Задача №16.**

Пациент: С., 43 лет, ж.

Диагноз при поступлении: двусторонний гайморит. Жалобы: головная боль. Слизисто-гнойное отделяемое из носа. Анамнез: болеет в течение нескольких месяцев. Метод исследования: КТ головы в нативном виде.

Задача: Идентифицировать все анатомические образования, имеющиеся на изображении.

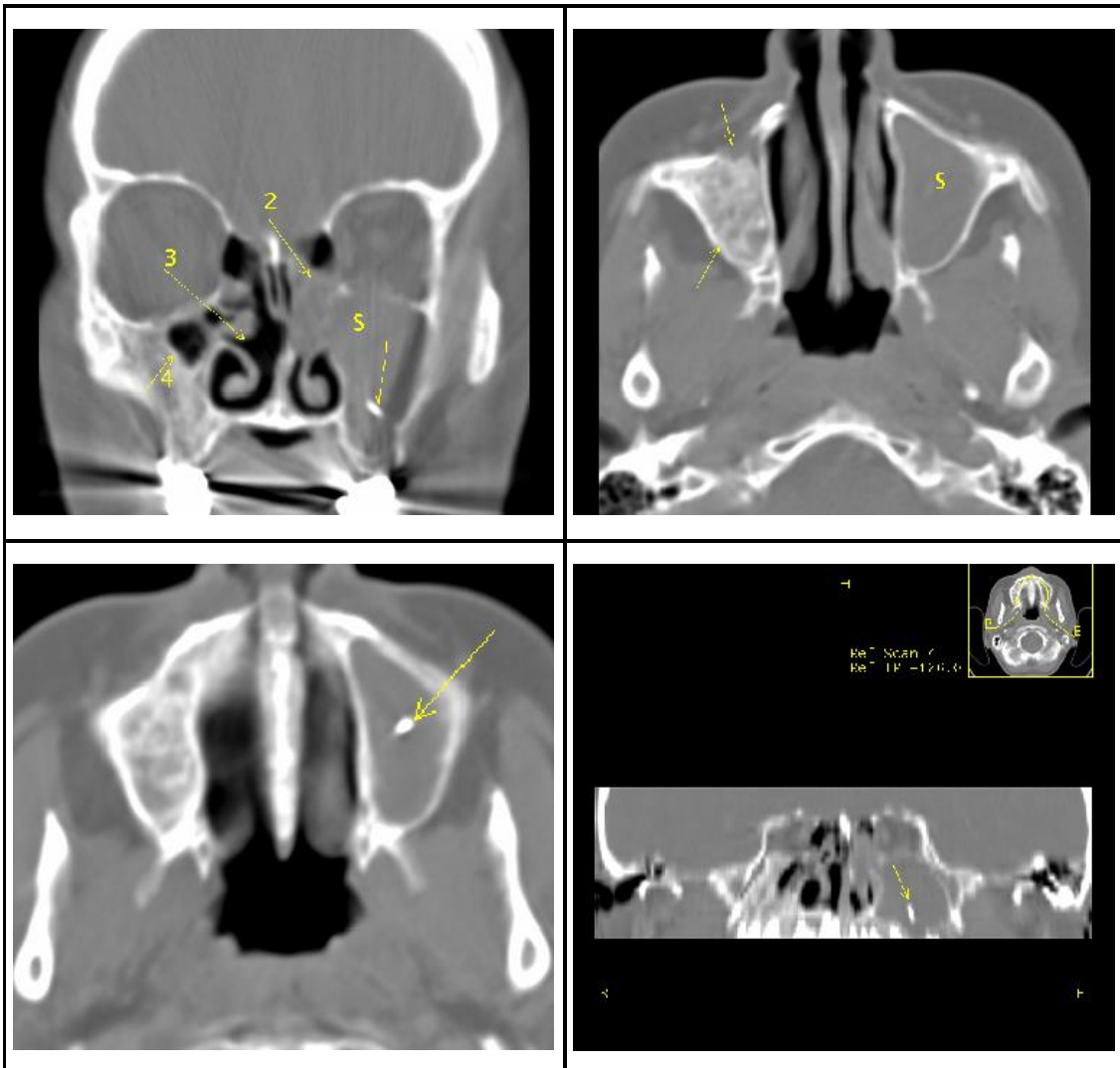
Нарисовать схематическое изображение компьютерных томограмм.

Указать патоморфологический субстрат.

Написать протокол исследования.

Выбрать правильный ответ из предлагаемых вариантов:

1. Двусторонний гнойный гайморит.
2. Компактная остеома правой верхнечелюстной пазухи. Левосторонний острый гнойный гайморит.
3. Инородное тело левой верхнечелюстной пазухи. Левосторонний одонтогенный гайморит.
4. Инородное тело левой верхнечелюстной пазухи. Левосторонний одонтогенный гайморит. Гипоплазия правой верхнечелюстной пазухи.



**Задача №17.**

Пациент: А., 49 лет, м.

Диагноз при поступлении: хронический гайморит.

Жалобы: головная боль. Отделяемое из носа слизистого характера с белыми плотными крошковидными включениями.

Анамнез: болеет в течение нескольких лет.

Метод исследования: КТ головы в нативном виде.

Задача:

Идентифицировать все анатомические образования, имеющиеся на изображении.

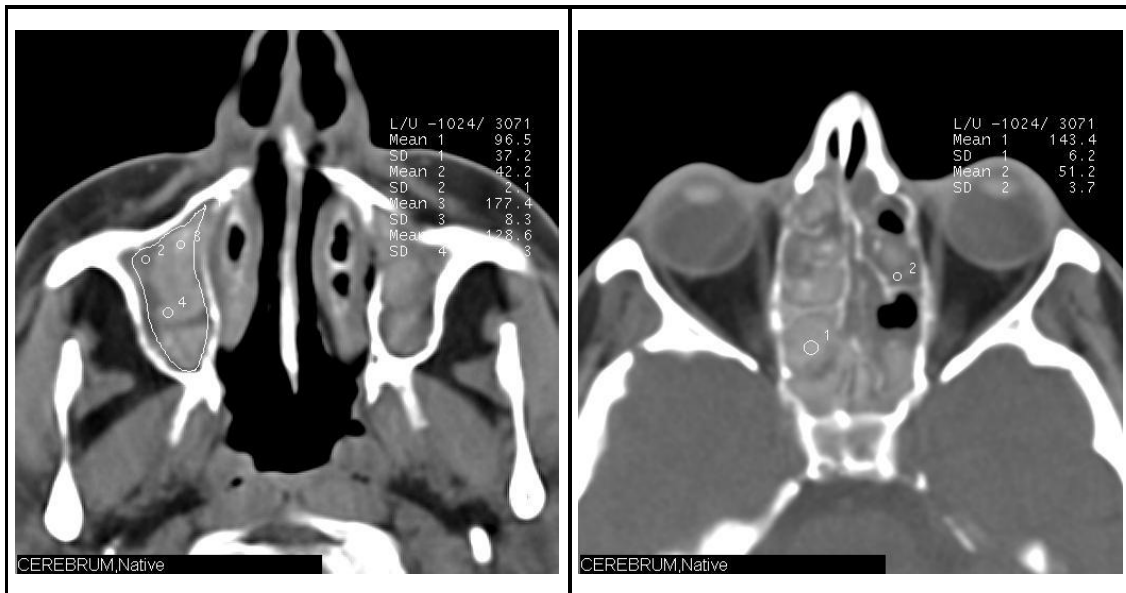
Нарисовать схематическое изображение компьютерных томограмм.

Указать патоморфологический субстрат.

Написать протокол исследования.

Выбрать правильный ответ из предлагаемых вариантов:

1. Злокачественная опухоль верхнечелюстных пазух и клеток решетчатого лабиринта.
2. Компактная остеома верхнечелюстных пазух и клеток решетчатого лабиринта .
3. Гемосинус.
4. Хронический грибковый пансинусит.





**Задача №18.**

Пациент: А., 49 лет, ж.

Диагноз при поступлении: хронический гнойно-полипозный гайморит.  
Состояние после оперативного лечения.

Жалобы: головная боль. Отделяемое из носа.

Анамнез: болеет в течение нескольких лет.

Метод исследования: КТ головы в нативном виде.

Задача:

Идентифицировать все анатомические образования, имеющиеся на изображении.

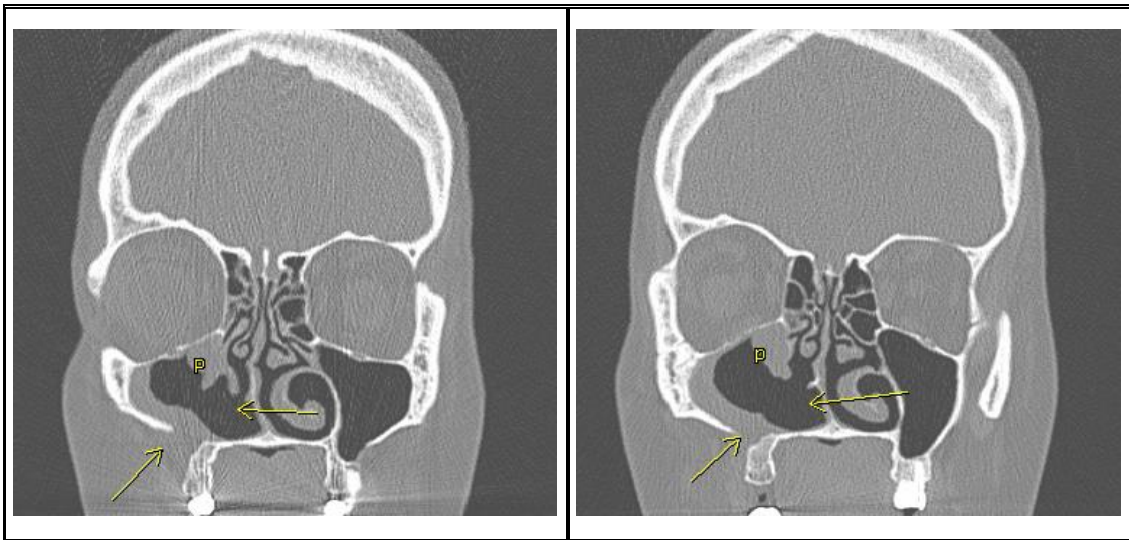
Нарисовать схематическое изображение компьютерных томограмм.

Указать патоморфологический субстрат.

Написать протокол исследования.

Выбрать правильный ответ из предлагаемых вариантов:

1. Злокачественная опухоль правой верхнечелюстной пазухи.
2. Правосторонний полипозный гайморит. Состояние после оперативного удаления полипов.
3. Киста правой верхнечелюстной пазухи.
4. Хронический катаральный гайморит.



**Задача №19.**

Пациент: Д., 29 лет, ж.

Диагноз при поступлении: опухоль полости носа?

Жалобы: затрудненное носовое дыхание.

Анамнез: затрудненное носовое дыхание с детства лет.

Метод исследования: КТ головы в нативном виде.

Задача:

Идентифицировать все анатомические образования, имеющиеся на изображении.

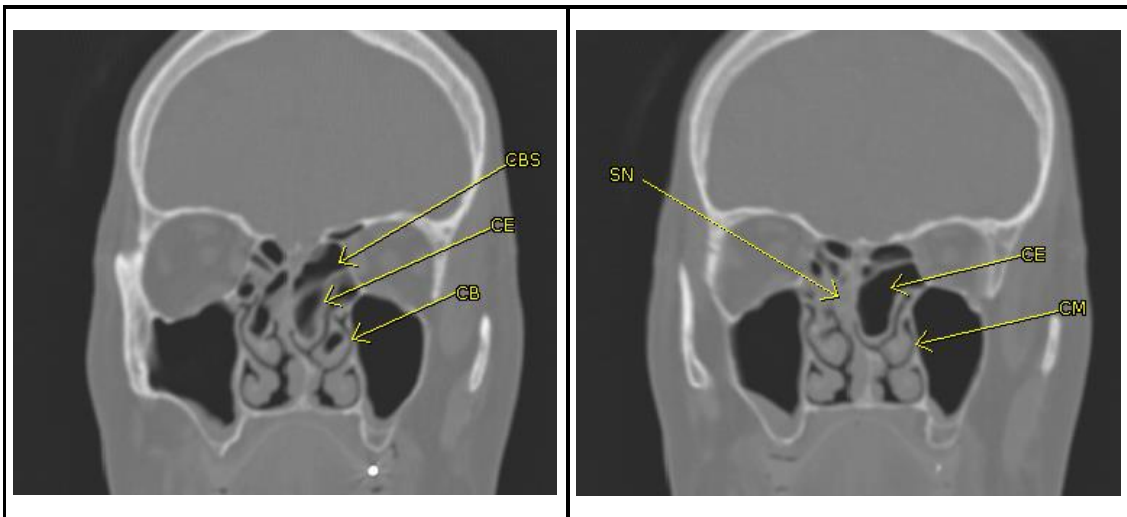
Нарисовать схематическое изображение компьютерных томограмм.

Указать патоморфологический субстрат.

Написать протокол исследования.

Выбрать правильный ответ из предлагаемых вариантов:

1. Вариант развития носовых раковин и клеток решетчатой кости. Искривление носовой перегородки.
2. Вариант развития носовых раковин и клеток решетчатой кости. Искривление носовой перегородки. Двусторонний катаральный гайморит.
3. Двусторонний катаральный гайморит.
4. Опухоль полости носа. Двусторонний катаральный гайморит.



**Задача №20.**

Пациент: М, 19 лет, м.

Диагноз при поступлении: опухоль полости носа?

Жалобы: головная боль. Отсутствие носового дыхания.

Анамнез: затрудненное носовое дыхание в течение нескольких месяцев.

Метод исследования: КТ головы в нативном виде и после внутривенного введения контрастного вещества.

Задача:

Идентифицировать все анатомические образования, имеющиеся на изображении.

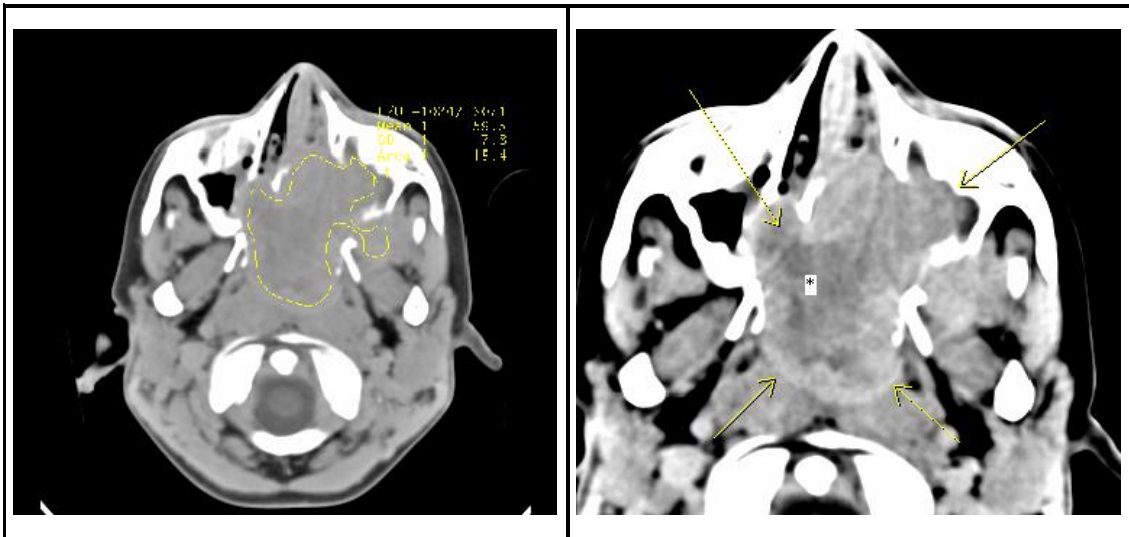
Нарисовать схематическое изображение компьютерных томограмм.

Указать патоморфологический субстрат.

Написать протокол исследования.

Выбрать правильный ответ из предлагаемых вариантов:

1. Доброкачественная опухоль полости носа.
2. Ангиофиброма носоглотки.
3. Злокачественная опухоль левой верхнечелюстной пазухи.
4. Хронический гнойно-полипозный риносинусит.



## Ответы на диагностические задачи.

задача	ответ	задача	ответ
1	3	11	4
2	4	12	4
3	3	13	1
4	3	14	4
5	4	15	2
6	3	16	4
7	3	17	4
8	3	18	2
9	4	19	2
10	4	20	3