



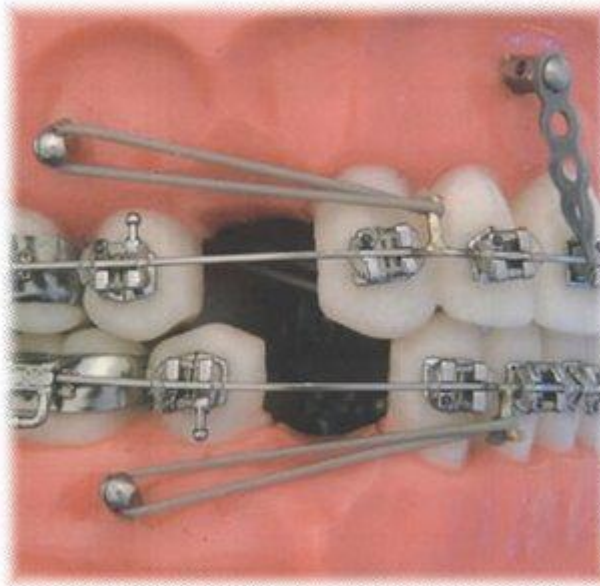
ФЕДЕРАЛЬНОЕ ГОСУДАРСТВЕННОЕ БЮДЖЕТНОЕ ОБРАЗОВАТЕЛЬНОЕ УЧРЕЖДЕНИЕ
ВЫСШЕГО ОБРАЗОВАНИЯ
**КУБАНСКИЙ ГОСУДАРСТВЕННЫЙ МЕДИЦИНСКИЙ
УНИВЕРСИТЕТ**
МИНИСТЕРСТВА ЗДРАВООХРАНЕНИЯ РОССИЙСКОЙ ФЕДЕРАЦИИ
(ФГБОУ ВО КубГМУ Минздрава России)

**Тестовые задания для подготовки к сдаче специального экзамена для лиц,
получивших высшее медицинское и фармацевтическое образование в
иностранных государствах по специальности
«Стоматология детская»**

Ортодонтия

Задание №1

Укажите какие дополнительные ортодонтические элементы (кроме брекет-системы) представлены на рисунке

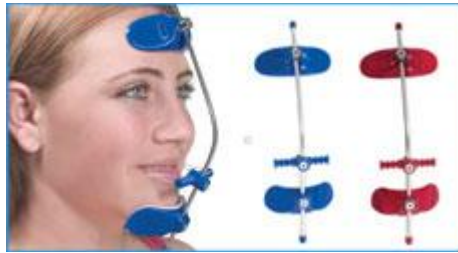

Выберите один из 4 вариантов ответа:

1)	-	ортодонтические тяги к брекетам
2)	+	ортодонтические тяги к микроимплантам
3)	-	ортодонтические тяги к кольцам
4)	-	пружины к микроимплантам

Задание №2

Какой вид аппарата представлен на рисунке и для лечения какой аномалии окклюзии он применяется

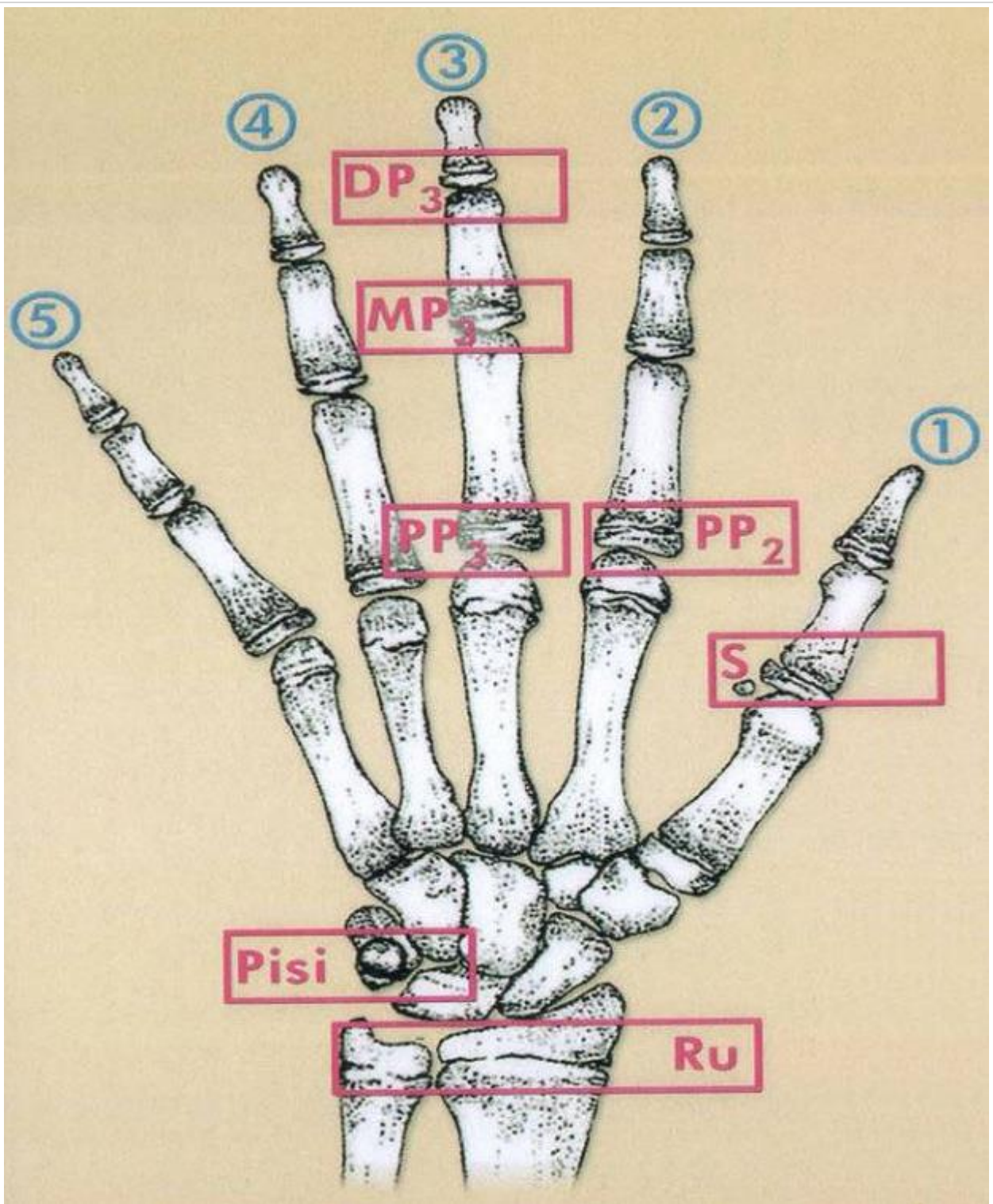


Выберите один из 4 вариантов ответа:

1)	-	лицевая дуга для лечения мезиальной окклюзии
2)	-	лицевая дуга для лечения дистальной окклюзии
3)	+	лицевая маска для лечения мезиальной окклюзии
4)	-	аппарат Кламмта

Задание №3

Как называется метод диагностики?

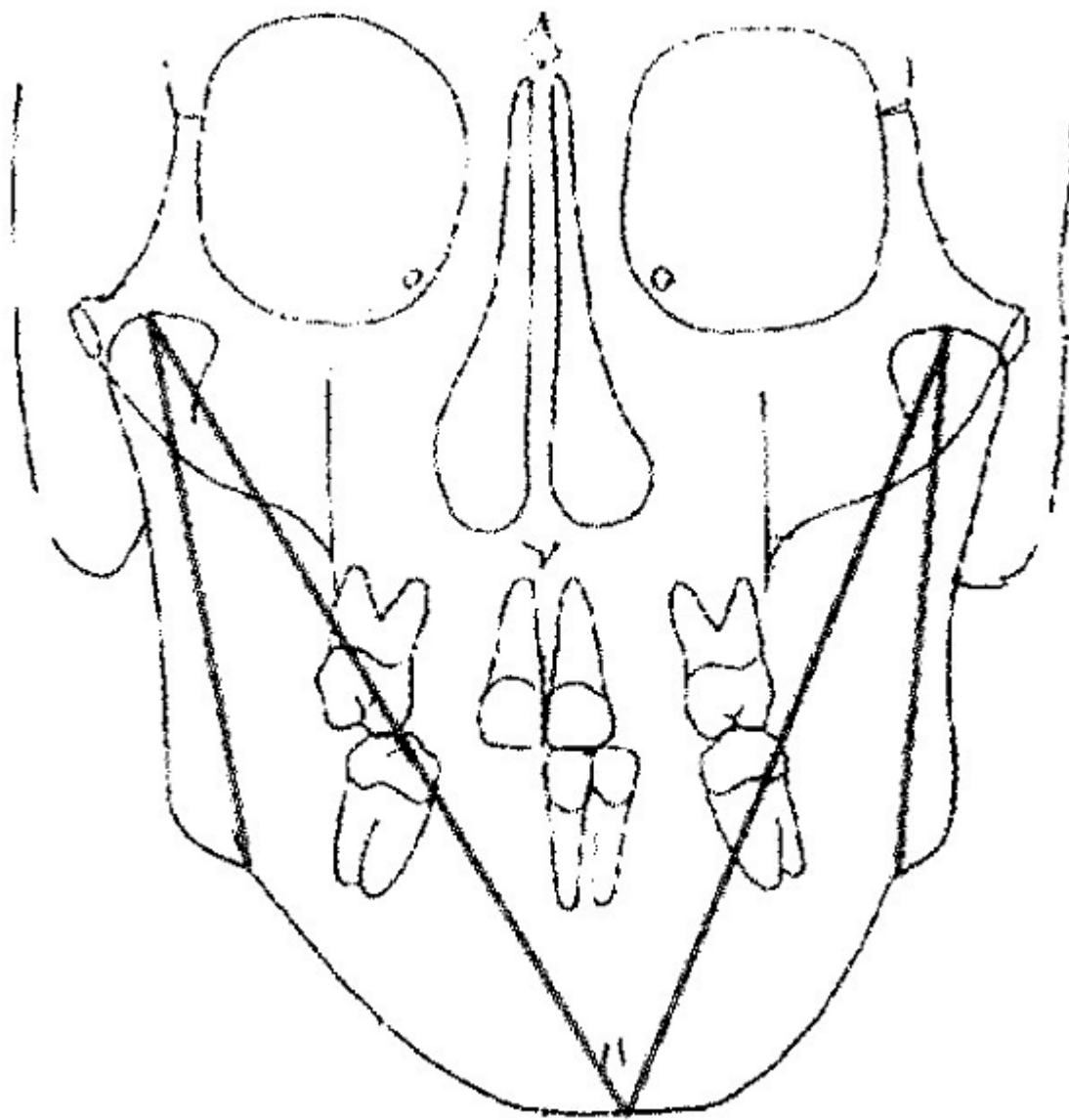


Выберите один из 4 вариантов ответа:

1)	-	функциональный
2)	+	рентгенологический
3)	-	фотометрический
4)	-	антропометрический

Задание №4

Какой метод диагностики представлен на рисунке

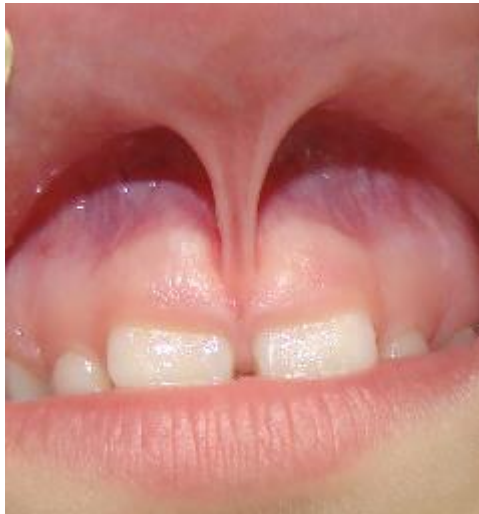

Выберите один из 4 вариантов ответа:

1)	+	ТРГ в прямой проекции
2)	-	ТРГ в боковой проекции
3)	-	ортопантомограмма
4)	-	компьютерная томография

Задание №5

Этиологический фактор диастемы

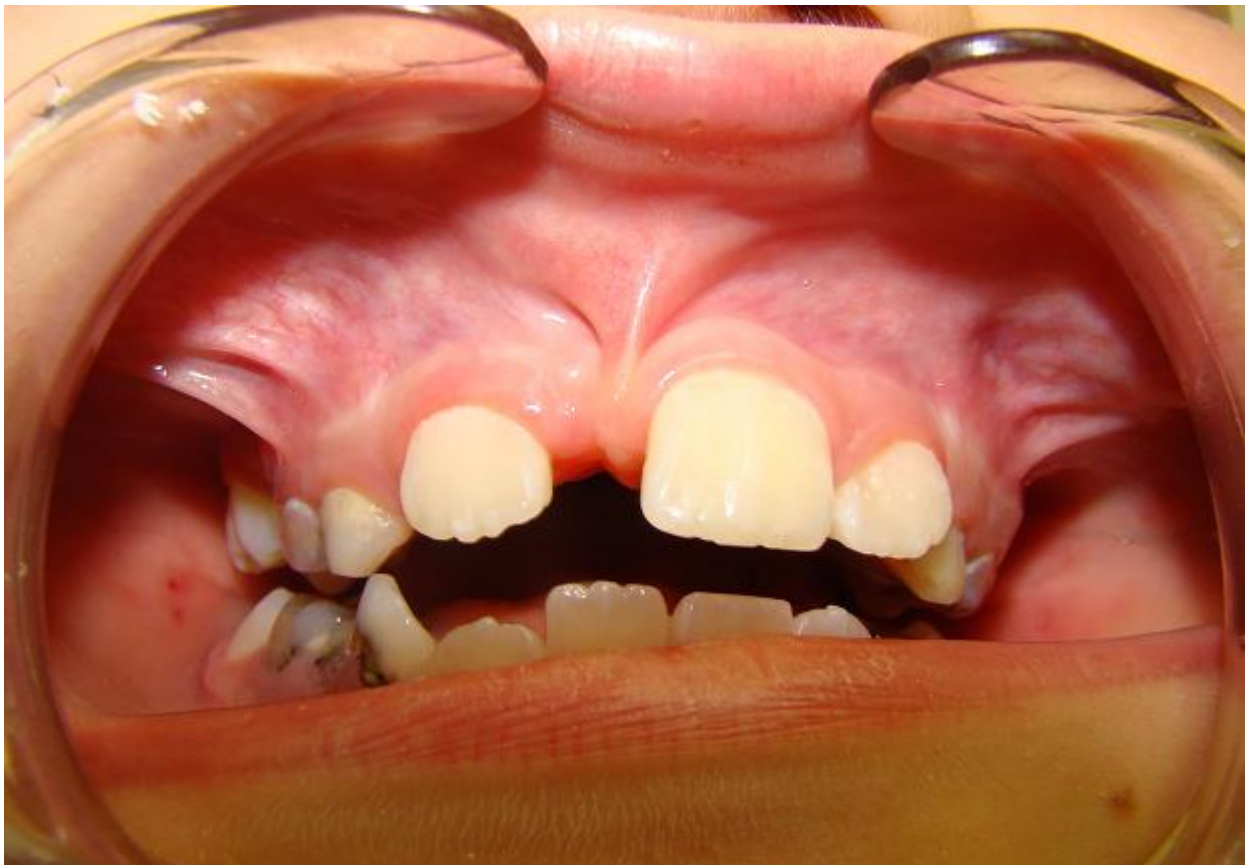

Выберите один из 3 вариантов ответа:

1)	-	короткая уздечка языка
2)	+	широкая уздечка верхней губы
3)	-	ранняя пластика уздечки верхней губы

Задание №6

Задержка прорезывания какого зуба показана на фотографии



Выберите один из 4 вариантов ответа:

1)	+	11
2)	-	12
3)	-	13
4)	-	21

Задание №7

При низком прикреплении уздечки верхней губы срок хирургического лечения оптимальным будет:

Выберите один из 5 вариантов ответа:

1)	-	сразу после установки диагноза
2)	-	до 3-4 лет
3)	-	после 13 лет
4)	+	после прорезывания боковых постоянных резцов
5)	-	после прорезывания первых моляров

Задание №8

Показаниями к пластике уздечки языка могут быть:

Выберите несколько из 5 вариантов ответа:

1)	-	макроглоссия
2)	+	нарушение речи
3)	+	нарушение функции сосания
4)	+	нарушение прикуса
5)	-	ринолалия

Задание №9

При иссечении уздечки верхней губы показанием к компактостеотомии является:

Выберите один из 5 вариантов ответа:

1)	-	прикрепление уздечки верхней губы к вершине альвеолярного отростка
2)	-	гипертрофия межзубного сосочка
3)	+	диастема
4)	-	тремы
5)	-	постоянный прикус

Задание №10

Укажите препараты, применяемые для аппликационной анестезии:

Выберите несколько из 5 вариантов ответа:		
1)	-	«Мепивакаин»
2)	-	«Мепивастезин»
3)	+	«Лидоксор»
4)	+	Пиромекаиновая мазь
5)	-	«Элмекс»

Задание №11

Причиной патологической резорбции корней временных зубов является:

Выберите один из 4 вариантов ответа:

1)	-	преждевременное прорезывание постоянных зубов
2)	+	очаг хронического воспаления в периодонте
3)	-	новообразования челюстных костей
4)	-	острое воспаление в периодонте

Задание №12

Наиболее частой локализацией очага резорбции костной ткани при хроническом периодонтите временных зубов является:

Выберите один из 4 вариантов ответа:

1)	-	область апикального отверстия
2)	-	область боковой поверхности корня
3)	+	область бифуркации
4)	-	все вышеперечисленное верно

Задание №13

Сроки первично-отсроченной хирургической обработки ран ЧЛЮ у детей:

Выберите один из 4 вариантов ответа:

1)	-	до 24 ч, с профилактическим введением антибиотиков
2)	-	до 36 ч, с профилактическим введением антибиотиков
3)	-	до 48 ч, с профилактическим введением антибиотиков
4)	+	до 72 ч, с профилактическим введением антибиотиков

Задание №14

Средние сроки фиксации шин для консолидации отломков при одиночном переломе нижней челюсти у детей:

Выберите один из 4 вариантов ответа:

1)	+	15 дней
2)	-	20 дней

3)	-	25 дней
4)	-	30 дней

Задание №15

Первые рентгенологические симптомы костного сращения отломков нижней челюсти у детей при ее переломе наблюдаются:

Выберите один из 4 вариантов ответа:

1)	+	с 15-25 дня
2)	-	с 25-35 дня
3)	-	с 35-45 дня
4)	-	с 45-55 дня

Задание №16

При каком заболевании боль в суставе резко усиливается при любых движениях нижней челюсти:

Выберите один из 4 вариантов ответа:

1)	-	болевым дисфункции
2)	+	остром артрите
3)	-	хроническом артрите
4)	-	артрозе

Задание №17

Склероз кортикальной пластинки суставной головки и бугорка наблюдается при:

Выберите один из 4 вариантов ответа:

1)	-	болевым дисфункции
2)	-	остром артрите
3)	-	хроническом артрите
4)	+	артрозе

Задание №18

Уплотнение суставного бугорка происходит при:

Выберите один из 4 вариантов ответа:

1)	-	болевым дисфункции
2)	-	остром артрите
3)	-	хроническом артрите
4)	+	артрозе

Задание №19

Синдром I и II жаберных дуг – это:

Выберите один из 3 вариантов ответа:

1)	-	недоразвитие нижней челюсти, расщелина твердого и мягкого неба, глоссоптоз
2)	+	недоразвитие одной половины в\ч и н\ч, скулового комплекса, макростома (поперечная расщелина лица), недоразвитие ушной раковины, привески у козелка уха
3)	-	недоразвитие н\ч, аномалии развития глаз, пороки развития позвоночника

Задание №20

Вывих нижней челюсти, который возникает в юношеском возрасте при перерастяжении капсулы сустава, называется:

Выберите один из 6 вариантов ответа:

1)	-	привычным
2)	-	боковым
3)	-	передним
4)	-	задним
5)	+	дистензионным
6)	-	подвывихом

Задание №21

Что является пусковым механизмом в развитии болевой дисфункции ВНЧС:

Выберите один из 4 вариантов ответа:

1)	-	давление головки нижней челюсти на свод суставной ямки
2)	-	давление головки нижней челюсти на ушно-височный нерв
3)	-	давление головки нижней челюсти на барабанную струну
4)	+	нарушения в зубо-челюстной системе

Задание №22

Тугоподвижность в суставе в конце дня наиболее выражена при:

Выберите один из 4 вариантов ответа:

1)	-	болевой дисфункции
2)	-	остром артрите
3)	+	хроническом артрите
4)	-	артрозе

Задание №23

Суставная капсула состоит из:

Выберите один из 3 вариантов ответа:

1)	+	наружного слоя – фиброзного, внутреннего – эндотелиального
2)	-	наружного слоя – эндотелиального, внутреннего- фиброзного
3)	-	наружного слоя – фиброзного, среднего – эндотелиального, внутреннего – фиброзного

Задание №24

В норме при максимальном открывании рта резцовое расстояние равно:

Выберите один из 5 вариантов ответа:

1)	-	20-30 мм
2)	-	30-40 мм
3)	+	40-50 мм
4)	-	50-60 мм
5)	-	60-70 мм