

Федеральное государственное бюджетное образовательное учреждение  
высшего образования «Кубанский государственный медицинский университет»  
Министерства здравоохранения Российской Федерации

**УТВЕРЖДАЮ**

Декан

стоматологического факультета

профессор И.М. Быков

«15» 11 2023 года

**ФОНД ОЦЕНОЧНЫХ СРЕДСТВ  
ГОСУДАРСТВЕННОЙ ИТОГОВОЙ АТТЕСТАЦИИ**

Для специальности: 31.05.03 Стоматология

Форма обучения: очная

Квалификация выпускника: врач-стоматолог общей практики

Курс: 5

Семестр: 10

Краснодар 2023

Фонд оценочных средств (ФОС) составлен в соответствии с требованиями ФГОС ВО по специальности 31.05.03 Стоматология (уровень специалитета), утвержденного приказом Минобрнауки России от 09 февраля 2016 г. № 96 и профессионального стандарта «Врач-стоматолог», утвержденного приказом Министерства труда и социальной защиты Российской Федерации № 277н от 10 мая 2016 г.

### **Разработчики фонда оценочных средств:**

Быков Илья Михайлович, д.м.н., профессор, заведующий кафедрой фундаментальной и клинической биохимии, декан стоматологического факультета

Иващенко Виктория Александровна, к.м.н., ассистент кафедры терапевтической стоматологии, секретарь ГИА по специальности Стоматология

Гайворонская Татьяна Владимировна, д.м.н., профессор, заведующий кафедрой хирургической стоматологии и челюстно-лицевой хирургии

Шафранова Светлана Константиновна, к.м.н., доцент кафедры хирургической стоматологии и челюстно-лицевой хирургии

Адамчик Анатолий Анатольевич, д.м.н., доцент, заведующий кафедрой терапевтической стоматологии

Камышникова Ирина Олеговна, к.м.н., доцент кафедры терапевтической стоматологии

Лапина Наталья Викторовна, д.м.н., профессор, заведующий кафедрой ортопедической стоматологии

Сеферян Карина Геворковна, к.м.н., доцент кафедры ортопедической стоматологии

Митропанова Марина Николаевна, к.м.н., доцент, заведующий кафедрой детской стоматологии, ортодонтии и челюстно-лицевой хирургии

Павловская Ольга Анатольевна, к.м.н., доцент кафедры кафедрой детской стоматологии, ортодонтии и челюстно-лицевой хирургии

Арутюнов Арминак Валерьевич, д.м.н., доцент, заведующий кафедрой стоматологии общей практики

Фатталь Руслан Кадерович, к.м.н., доцент кафедры стоматологии общей практики

Линченко Сергей Николаевич, д.м.н., профессор, заведующий кафедрой мобилизационной подготовки здравоохранения и медицины катастроф, председатель методической комиссии стоматологического факультета

## **Фонд оценочных средств для проведения государственной итоговой аттестации обучающихся в ходе государственного экзамена.**

Перечень компетенций, освоение которых должно быть проверено в ходе государственного экзамена, представлен в разделе настоящей Программы.

Показатели оценки результатов освоения образовательной программы в ходе государственного экзамена.

Государственный экзамен по специальности 31.05.03 «Стоматология» состоит из трех аттестационных испытаний (этапов), проводимых согласно расписанию.

• **1 этап – проверка уровня освоения практических умений.** Проверяется умение выпускника выполнять объем предстоящей реальной профессиональной деятельности в пределах перечня практических манипуляций государственного образовательного стандарта, утвержденного на федеральном уровне. Данный этап итоговой аттестации проводится на базах аттестации, оснащенных необходимым оборудованием и материалами. Контроль деятельности выпускника и оценка уровня его практической подготовки осуществляется государственной экзаменационной комиссией, в состав которой обязательно входят представители работодателей. Результат проверки практических умений оцениваются по 4-х балльной системе (форма 1, приложение 1 «Положения о государственной итоговой аттестации по.....», утв. Приказом ректора от 24.11.2016 г. № 123): «отлично», «хорошо», «удовлетворительно», «неудовлетворительно». Решение о допуске ко 2 этапу обучающегося, получившего оценку «неудовлетворительно» в каждом отдельном случае принимает государственная экзаменационная комиссия, где решающим является мнение председателя государственной экзаменационной комиссии. Лица, получившие по двум первым этапам аттестации «неудовлетворительно» к третьему этапу (собеседованию) не допускаются.

• **2 этап - оценка умений решать конкретные профессиональные задачи в ходе собеседования.** На этом этапе проводится проверка целостности профессиональной подготовки выпускника, т.е. уровня его компетенции и использования теоретической базы (циклов фундаментальных дисциплин) для решения профессиональных ситуаций. Собеседование проводится на основе решения ситуационных задач обобщенного характера - клинических, фармакологических, этико-деонтологических, разбор больных, выписывание рецептов и т. д. Оценке в данном случае подлежит степень умения выпускника разрабатывать и осуществлять оптимальные решения профессиональных задач на основе интеграции и синтеза содержания дисциплин (модулей), входящих в аттестационное испытание. При проведении итогового собеседования используются ситуационные задачи, разработанные профильными кафедрами. Результаты собеседования оцениваются по 4-х балльной системе: «отлично», «хорошо», «удовлетворительно», «неудовлетворительно» (форма 3, приложение 1 «Положения о государственной итоговой аттестации по.....», утв. Приказом ректора от 24.11.2016 г. № 123).

## **ОЦЕНОЧНЫЕ СРЕДСТВА ДЛЯ ПРОВЕДЕНИЯ ГОСУДАРСТВЕННОЙ ИТОГОВОЙ АТТЕСТАЦИИ**

Комплект материалов для проведения государственной итоговой аттестации (задания для практических умений, тесты, ситуационные задачи) формируется кафедрами, участвующими в реализации образовательной программы, рецензируются (по две рецензии на каждый вид аттестационных материалов), обсуждаются на заседании методической комиссии стоматологического факультета, утверждаются проректором по учебной и воспитательной работе по согласованию с деканом факультета, не позднее, чем за 3 месяца до проведения ГИА.

### **ПЕРЕЧЕНЬ ЗАДАНИЙ ДЛЯ ПРОВЕДЕНИЯ ГОСУДАРСТВЕННОЙ ИТОГОВОЙ АТТЕСТАЦИИ - ПРОВЕРКА УРОВНЯ ОСВОЕНИЯ ПРАКТИЧЕСКИХ УМЕНИЙ**

**КОД КОНТРОЛИРУЕМОЙ КОМПЕТЕНЦИИ:** ОК-1, ОК-4, ОК-5, ОК-7, ОК-8, ОПК-1, ОПК-2, ОПК-4, ОПК-5, ОПК-6, ОПК-8, ОПК-9, ОПК-11, ПК-1, ПК-2, ПК-4, ПК-5, ПК-6, ПК-8, ПК-9, ПК-11, ПК-12, ПК-13, ПК-15, ПК-17, ПК-18, ПК-19, ПК-20.

### **ПЕРЕЧЕНЬ ПРАКТИЧЕСКИХ НАВЫКОВ (УМЕНИЙ) ДЛЯ ВЫПУСКНИКОВ ПО СПЕЦИАЛЬНОСТИ «СТОМАТОЛОГИЯ»**

#### **Терапевтическая стоматология**

**Компетенции:** ОК-1; ОК-4; ОК-5; ОК-7; ОПК-1; ОПК-4; ОПК-5; ОПК-6; ОПК-8; ОПК-11; ПК-1; ПК-5; ПК-6; ПК-8; ПК-9; ПК-11; ПК-12; ПК-18; ПК-20

1. Проводить обследование больных с целью диагностики кариеса, пульпита, периодонтита, некариозных поражений зубов.
2. Определять индекс гигиены полости рта по Федорову-Володкиной, Грину-Вермильону.
3. Описывать рентгенограммы.
4. Определять степени подвижности зубов (I, II, III).
5. Определять вид налета на зубах, зубного камня, его цвет, консистенцию.
6. Определять характер гингивита (острый, хронический, катаральный, гипертрофический, атрофический, язвенный).
7. Определять глубину карманов градуированным зондом.
8. Определять наличие поддесневого зубного камня, выделений из карманов.
9. Определить степень тяжести воспаления пародонта (легкая, средняя, тяжелая).
10. Проводить пробу Шиллера-Писарева для уточнения границ воспаления.
11. Определять папилляро-маргинально-альвеолярный индекс(РМА).
12. Определять пародонтальный индекс (ПИ); индекс КПИ, Леуса.
13. Определять индекс CRITN - индекс потребности в лечении болезней пародонта.
14. Определять индексы КПУ, КПУ + кл.
15. Взять мазок и подготовить его на цитологическое, бактериоскопическое, бактериологическое исследование содержимого кармана.
16. Выполнять пальпацию регионарных лимфатических узлов и мягких тканей челюстно-лицевой области.
17. Пальпация точек Валле.
18. Пальпация слизистой оболочки полости рта.
19. Определять морфологические элементы поражения.

20. Зондировать глубокие язвы, свищи.
21. Проводить пробу Роттера.
22. Проводить люминесцентную диагностику поражений твердых тканей зуба и слизистой полости рта.
23. Определение ЭДС в полости рта.
24. Определение электровозбудимости пульпы зуба.
25. Проводить высушивание и витальное окрашивание эмали с целью выявления кариозных пятен.
26. Назначать и проводить обучение рациональной гигиене полости рта.
27. Подобрать набор инструментов для препарирования зубных тканей.
28. Подобрать набор инструментов для эндодонтической обработки зубных тканей.
29. Подготовить к кюретажу инструментарий, привести его в рабочее состояние.
30. Провести смазку прямого наконечника.
31. Провести смазку углового наконечника.
32. Провести смазку турбинного наконечника.
33. Проводить лечебные мероприятия по реминерализации эмали с целью профилактики и лечения кариеса и некариозных поражений зубов.
34. Проводить пломбирование каналов резорцин-формалиновой смесью.
35. Проводить серебрение твердых тканей зуба.
36. Проводить аппликационное обезболивание с целью безболезненного лечения поражённых твердых тканей зуба и пульпы.
37. Проводить инфльтрационное обезболивание с целью безболезненного лечения поражённых твердых тканей зуба и пульпы.
38. Проводить проводниковое обезболивание с целью безболезненного лечения поражённых твердых тканей зуба и пульпы.
39. Препарировать кариозные полости 1 класса, атипично расположенные полости.
40. Препарировать кариозные полости 2 класса, атипично расположенные полости.
41. Препарировать кариозные полости 3 класса, атипично расположенные полости.
42. Препарировать кариозные полости 4 класса, атипично расположенные полости.
43. Препарировать кариозные полости 5 класса, атипично расположенные полости;
44. Проводить антисептическую обработку и высушивание полостей в твердых тканях зуба.
45. Замешивать материал для временных пломб.
46. Замешивать материал для постоянных пломб.
47. Замешивать материал для пломбирования корневых каналов.
48. Замешивать материал для изолирующих прокладок.
49. Накладывать лечебные и изолирующие прокладки, временные пломбы и повязки, пломбы из цементов (в том числе стеклополиалкелатных).
50. Накладывать пломбы из амальгамы.
51. Накладывать пломбы из полимерных материалов (композитных).
52. Запечатывать интактные фиссуры зубов герметиками.
53. Шлифовать и полировать пломбы.
54. Накладывать пасту для девитализации пульпы.
55. Раскрывать полости всех анатомических групп зубов, трепанировать коронки интактных зубов.
56. Экстирпировать пульпу зуба, удалять распад пульпы из корневого канала.
57. Продемонстрировать использование парапульпарных штифтов.
58. Пломбировать корневые каналы пастами с использованием гуттаперчивых штифтов.
59. Извлекать отломки инструментов из корневого канала.
60. Проводить лечебные мероприятия при поражении слизистой оболочки рта солями серебра.
61. Проводить лечебные манипуляции при перфорации дна и стенок полости зуба.

62. Удалять зубные отложения: налет, над- и поддесневой зубной камень.
63. Полировать зубы после снятия зубных отложений.
64. Проводить аппликации лекарственных препаратов на краевую десну.
65. Промывать карманы с помощью шприца, пульверизатора.
66. Вводить турунды с лекарственными веществами в пародонтальный карман.
67. Рассечь пародонтальный карман при наличии абсцесса.
68. Провести медикаментозную обработку десневых и пародонтальных карманов, кюретаж и гингивотомию.
69. Приготовить и наложить лечебные повязки.
70. Вводить в гипертрофированный десневой сосочек лекарственные вещества с целью склерозирования.
71. Шинировать зубы при патологии пародонта (лигатурное связывание, шины из стекловолоконных шнурков и композитов);
72. Делать инъекции лекарственных веществ в переходную складку;
73. Устранять местные травмирующие факторы.
74. Вводить лекарственные препараты под элементы поражения.
75. Правильно оформить историю болезни и другую медицинскую документацию (направления в др. подразделения и пр.).
76. Выписать рецепт на лекарственный препарат.
77. Выбрать адекватный метод физиотерапии.
78. Подготовить зуб к проведению физиопроцедуры: внутрикорневой электрофорез.

### **Ортопедическая стоматология**

**Компетенции:** ОПК-6; ОПК-8; ОПК-9; ОПК-11; ПК-1; ПК-2; ПК-6; ПК-8; ПК-9; ПК-20

1. Проводить сбор анамнеза.
2. Составлять план лечения.
3. Заполнять медицинскую документацию.
4. Направлять на дополнительное обследование к врачам-специалистам.
5. Проводить постановку предварительного диагноза пациентам.
6. Проводить постановку окончательного развернутого диагноза пациентам.
7. Проводить диагностику дефектов твердых тканей зубов.
8. Проводить диагностику дефектов и деформаций зубных рядов.
9. Проводить диагностику патологии пародонта.
10. Проводить диагностику полного отсутствия зубов.
11. Проводить лечение дефектов твердых тканей зубов ортопедическими конструкциями.
12. Проводить лечение дефектов и деформаций зубных рядов ортопедическими конструкциями.
13. Проводить лечение патологии пародонта ортопедическими конструкциями.
14. Проводить лечение полного отсутствия зубов ортопедическими конструкциями.

### **Хирургическая стоматология и челюстно-лицевая хирургия**

**Компетенции:** ОК-1; ОПК-6; ОПК-8; ОПК-9; ОПК-11; ПК-5; ПК-6; ПК-8; ПК-9; ПК-20

1. Проводить выяснение жалоб пациента, их анализ с выявлением характерных для конкретного заболевания.
2. Проводить сбор анамнеза жизни и заболевания.
3. Определять состояние пациента, выявление взаимосвязи с его заболеванием.
4. Проводить осмотр челюстно-лицевой области, изучение состояния кожного

- покрова, его цвета, целостности, изучение конфигурации лица и его изменений, наличие деформаций, состояние мимики, открывание рта.
5. Проводить пальпацию мягких тканей лицевого и мозгового отделов черепа, шеи, костей черепа, определение зон болезненности, наличие подвижности физиологической или патологической, определение флюктуации, определение состояния лимфатических узлов головы и шеи.
  6. Проводить осмотр слизистой оболочки различных отделов полости рта, глотки, языка, выявление участков гиперемии, нарушения целостности, характера саливации, пальпация тканей и органов полости рта, дна полости рта, щек, бимануальную пальпацию.
  7. Проводить инфильтрационную анестезию для операций на мягких тканях и удаления зубов.
  8. Проводить проводниковые методы обезболивания (мандибулярная, ментальная, торусальная, резцовая, инфраорбитальная, туберальная и небная анестезии).
  9. Проводить удаление зубов различных групп щипцами.
  10. Проводить удаление корней зубов элеваторами.
  11. Проводить кюретаж лунок удаленных зубов.
  12. Проводить антисептическую обработку ран в полости рта и на лице.
  13. Осуществлять гемостаз после операций в полости рта и на лице.
  14. Проводить наложение швов на раны в полости рта, ушивание лунок удаленных зубов, тампонирование лунок.
  15. Проводить вскрытие и дренирование поднадкостничных абсцессов.
  16. Проводить вскрытие и дренирование поверхностно расположенных гнойных очагов мягких тканей головы и шеи.
  17. Проводить перевязки после хирургических вмешательств.

#### **Детская стоматология, ортодонтия и челюстно-лицевая хирургия**

**Компетенции:** ОК-4; ОК-5; ОК-7; ОПК-1; ОПК-4; ОПК-5; ОПК-8; ОПК-9; ОПК-11; ПК-1; ПК-2; ПК-4; ПК-6; ПК-8; ПК-11; ПК-15; ПК-17; ПК-20.

1. Вести учетную и отчетную документацию.
2. Выписывать рецепт, в том числе - льготного на наркотические и приравненные к ним препараты.
3. Организовать рабочее места детского стоматолога (с учетом эргономики, правил асептики и антисептики, профилактики гепатита и ВИЧ-инфекции, комплектации лекарственных средств неотложной помощи).
4. Знать организацию приема больных на детском стоматологическом приеме
5. Проводить определение и оценку показателей общего состояния пациента:
6. Измерять артериальное давление
7. Определять частоту дыхания
8. Определять частоту пульса
9. Определять реакцию зрачков на свет
10. Владеть методикой чтения рентгенограмм
11. Проводить промывание глаз
12. Проводить подкожную, внутрискожную инъекции
13. Проводить внутримышечную инъекцию
14. Проводить внутривенную инъекцию
15. Проводить остановку наружного кровотечения
16. Владеть методами проведения искусственного дыхания
17. Проводить закрытый массаж сердца
18. Оказывать помощь при обмороке, коллапсе
19. Оказывать помощь при шоке разного генеза

20. Оказывать помощь при электротравме
21. Оказывать помощь при ожоге, тепловом ударе
22. Оказывать помощь при отморожении
23. Оказывать помощь при отравлении
24. Оказывать помощь при остром нарушении мозгового кровообращения
25. Оказывать помощь при эпилептическом припадке
26. Оказывать помощь при приступе бронхиальной астмы
27. Оказывать помощь при аллергической реакции
28. Оказывать помощь при асфиксии
29. Оказывать помощь при укусах животными, змеями, насекомыми
30. Оказывать помощь при приступе почечной колики
31. Оказывать помощь при гипертоническом кризе
32. Оказывать помощь при диабетической коме
33. Проводить урок гигиены полости рта
34. Проводить профессиональную гигиену полости рта, удаление над- и поддесневых зубных отложений
35. Проводить выбор адекватных средств гигиены полости рта
36. Выполнять осмотр, пальпацию мягких тканей, лимфатических узлов и костей лицевого скелета
37. Проводить зондирование десневого желобка
38. Проводить зондирование пародонтального кармана
39. Проводить зондирование кариозной полости, полости зуба
40. Определять степень подвижности зуба
41. Проводить перкуссию зуба
42. Проводить термодиагностику
43. Проводить электроодонтодиагностику
44. Проводить взятие материала для цитологического, бактериологического, патогистологического исследований
45. Проводить шлифование пятен на эмали зуба
46. Проводить реминерализующую терапию эмали зуба
47. Уметь наносить раствор фторида натрия, фторлака на зубы
48. Проводить герметизацию фиссуры зуба
49. Препарировать кариозную полость
50. Готовить и накладывать лечебную прокладку
51. Готовить и накладывать изолирующую прокладку
52. Проводить наложение временной пломбы
53. Проводить пломбирование кариозной полости цементами
54. Проводить пломбирование кариозной полости композитным пломбировочным материалом (порошок-жидкость)
55. Проводить пломбирование кариозной полости композитным пломбировочным материалом (паста-паста)
56. Проводить пломбирование кариозной полости фотополимеризующимся композитным пломбировочным материалом
57. Проводить пломбирование кариозной полости компомером
58. Проводить шлифование и полирование пломб
59. Проводить инфильтрационное обезболивание
60. Проводить проводниковое обезболивание
61. Проводить аппликационное обезболивание
62. Проводить интралигаментарную анестезию
63. Проводить орошения, аппликации лекарственных средств и инъекции препаратов при заболеваниях слизистой оболочки полости рта
64. Проводить наложение некротизирующей или мумифицирующей пасты



65. Выполнять раскрытие и формирование полости зуба
66. Выполнять удаление коронковой пульпы
67. Выполнять удаление коневой пульпы
68. Определять длину корневых каналов
69. Проводить инструментальную и антисептическую обработку корневых каналов
70. Выполнять пломбирование корневых каналов различными материалами
71. Демонстрировать использование парапальпарных штифтов
72. Выполнять осмотр, пальпацию мягких тканей, лимфатических узлов, слюнных желез, костей лицевого скелета, ВНЧС
73. Проводить удаление временных и постоянных зубов с помощью щипцов
74. Проводить удаление постоянных зубов с помощью элеваторов
75. Оформлять ортодонтическую карту
76. Уметь оценить общее физическое развитие
77. Оценивать форму, симметрию, пропорциональность лица (анфас, профиль)
78. Определять аномалии отдельных зубов
79. Определять аномалии положения зубов
80. Определять аномалии формы зубных дуг
81. Определять центральную окклюзию, вид прикуса по критериям Энгля, Эндрюса
82. Выполнять диагностические пробы по Л.В.Ильиной-Маркосян
83. Выполнять диагностические пробы по Eschler-Bittner.
84. Определять тип движения нижней челюсти.
85. Определять произношение звуков.
86. Определять тип дыхания.
87. Определять тип глотания.
88. Определять размеры коронок зубов.
89. Определять длину зубного ряда по Nanse.
90. Определять ширину зубного ряда по Pont.
91. Определять длину переднего отдела зубной дуги по Korkhaus.
92. Проводить сегментарный анализ зубных дуг по Gerlach с учетом индекса Тонп.
93. Определять мезиодистальное смещение зубов по Schmuth.
94. Проводить описание и интерпретацию дентальной рентгенограммы.
95. Проводить описание и интерпретацию ортопантограммы.
96. Формулировать диагноз (последовательность, объем).
97. Обучать пациента миогимнастике.
98. Получать оттиски челюстей альгинатной массой.
99. Изготавливать гипсовые модели челюстей.
100. Определять конструктивный прикус.
101. Проводить активацию элементов ортодонтической конструкции.
102. Проводить снятие ортодонтической коронки, кольца.
103. Проводить избирательное пришлифование зубов после ортодонтического лечения.

### **Профилактика и коммунальная стоматология**

**Компетенции:** ОПК-2; ОПК-4; ОПК-6; ОПК-8; ОПК-9; ОПК-11; ПК-1; ПК-2; ПК-4; ПК-5; ПК-6; ПК-8; ПК-9; ПК-12; ПК-13; ПК-20.

1. Проводить стоматологический осмотр пациента и оформление амбулаторной карты с зубной формулой;
2. Определять состояние твердых тканей зубов и интенсивности кариеса с помощью индексов КПУ, КПпУ, кп, кпп и КПУ+кп;
3. Определять распространенность стоматологических заболеваний в группе обследованных;

4. Определять гигиеническое состояние полости рта с применением индексов (Федорова – Володкиной, Федорова – Володкиной в модификации Пахомова, Грина-Вермильона, ВОЗ, эффективности гигиены (РНР);
5. Выполнять различные методы профессиональной гигиены полости рта (ручной и аппаратный) при различных клинических ситуациях;
6. Осуществлять индивидуальный подбор средств гигиены полости рта пациенту в зависимости от возраста и состояния полости рта;
7. Обучать методам чистки зубов детей и взрослых;
8. Проводить контролируруемую чистку зубов;
9. Проводить диагностику и дифференциальную диагностику начальных форм кариеса и некариозных поражений;
10. Проводить реминерализующую терапию с применением различных средств (лаки, гели, пенки, растворы, эмаль-герметизирующий ликвид);
11. Проводить лечение начальных форм кариеса различными методами;
12. Проводить лечение истинной гиперестезии различными методами;
13. Проводить лечение катарального гингивита;
14. Проводить герметизацию фиссур зубов различными герметиками;
15. Проводить беседы (индивидуальные, групповые), лекции с различным контингентом населения по предупреждению возникновения и развития стоматологических заболеваний;
16. Проводить "уроки здоровья" в организованных детских и взрослых коллективах;
17. Проводить разработку материалов по стоматологическому просвещению.

#### КРИТЕРИЙ ОЦЕНКИ ПРАКТИЧЕСКИХ НАВЫКОВ

Отлично	Хорошо	Удовлетворительно	Неудовлетворительно
Знает в полном объеме, умеет объяснить манипуляцию, профессионально ориентируется, знает показания к проведению, самостоятельно выполняет манипуляцию	Знает в полном объеме, умеет объяснить манипуляцию, профессионально ориентируется, знает показания к проведению. Выполняет манипуляцию (исследование, процедуры и т.п.) под контролем преподавателя (мед.персонала)	Знает в полном объеме, умеет объяснить манипуляцию, профессионально ориентируется, знает показания к проведению. Участвует в выполнении манипуляции (исследовании, процедуры и т.п.)	Не имеет представления и не умеет объяснить манипуляцию, профессионально ориентироваться, знать показания к проведению.

#### ПРИМЕРЫ СИТУАЦИОННЫХ ЗАДАЧ ДЛЯ ПРОВЕДЕНИЯ ГОСУДАРСТВЕННОЙ ИТОГОВОЙ АТТЕСТАЦИИ - ОЦЕНКА УМЕНИЙ РЕШАТЬ КОНКРЕТНЫЕ ПРОФЕССИОНАЛЬНЫЕ ЗАДАЧИ В ХОДЕ СОБЕСЕДОВАНИЯ

**КОД КОНТРОЛИРУЕМОЙ КОМПЕТЕНЦИИ:** ОК-1, ОК-2, ОК-3, ОК-4, ОК-5, ОК-6, ОК-7, ОК-8, ОПК-1, ОПК-2, ОПК-3, ОПК-4, ОПК-5, ОПК-6, ОПК-7, ОПК-8, ОПК-9, ОПК-10, ОПК-11, ПК-1, ПК-2, ПК-3, ПК-4, ПК-5, ПК-6, ПК-7, ПК-8, ПК-9, ПК-10, ПК-11, ПК-12, ПК-13, ПК-14, ПК-15, ПК-16, ПК-17, ПК-18, ПК-19, ПК-20.

# ПРИМЕРЫ СИТУАЦИОННЫХ ЗАДАЧ ДЛЯ ВЫПУСКНИКОВ ПО СПЕЦИАЛЬНОСТИ «СТОМАТОЛОГИЯ»

## СИТУАЦИОННАЯ ЗАДАЧА № 1

Родители ребенка М. 15 лет обратились в клинику детской стоматологии с жалобами на изменение цвета зубов 1.1; 2.1 и боли от химических и термических раздражителей, а также болезненные «ранки» на языке.

**Анамнез болезни:** Появились изменения внешнего вида зубов 1.1;2.1 отмечается около 3-4 месяцев назад, боли впервые появились 1,5 месяца назад, от холодной пищи, проходят через несколько секунд после устранения раздражителя, на языке подобные изменения появляются 1-2 раза в год.

**Анамнез жизни:** Ребенок родился доношенным, беременность протекала без осложнений, находился на смешанном вскармливании. С дошкольного возраста наблюдается у гастроэнтеролога. Имеет дефицит массы тела.

**Объективно:** Конфигурация лица не нарушена. Кожный покров без видимых патологических изменений. Пальпация регионарных лимфатических узлов безболезненная, лимфатические узлы в размере не увеличены. Лицевой профиль прямой, гнатический вогнутый. Вертикальный тип роста. Диспропорция лица за счет удлинения нижней трети. Открывание рта свободное, безболезненное, движение суставных головок нижней челюсти плавные, параллельные. Дыхание смешанное. Красная кайма губ сухая.

В полости рта: на апроксимальных поверхностях зубов 1.1;2.1 имеются глубокие кариозные полости с неровными краями, заполненные сухим, плотным дентином темно-коричневого цвета. ЭОД=10 мкА. Зондирование безболезненное, перкуссия отрицательная. На спинке языка эрозии округлой формы. Мезиальный щечный бугор верхнего первого моляра располагается в межбугорковой ямке нижнего первого моляра, резцовая дизокклюзия, сужение и укорочение зубных дуг, скученность. В подъязычной области слева определяется образование до 1,5 см в диаметре, округлой формы, безболезненное, подвижное, не спаянное с подлежащими тканями, слюна из Вартоновых протоков выделяется. При глотании образование смещается. На диагностических моделях челюстей определяется сужение верхнего и нижнего зубного ряда по методу Пона в области премоляров на 5 мм и моляров на 3 мм. Длина передних отрезков зубных дуг по методу Кархауза уменьшена на 5 мм на верхней челюсти и на 3 мм на нижней челюсти. Длина зубных дуг по методу Нансе на верхней челюсти уменьшена на 8 мм и на нижней челюсти на 4 мм.

Результаты ТРГ в боковой проекции:

1. Угол SNA уменьшен и составляет 79,1\*
2. Угол SNB составляет 89,4\*
3. Длина Sna-Snr укорочена на 3 мм
4. Угол I увеличен и составляет 90\*
5. Угол H составляет 90\*

Зубная формула:

П						С	С						
17	16	55	54	53	12	11	21	22	63	64	65	26	27
47	46	85	84	33	42	41	31	32	73	74	75	36	37
П												П	

КПУ=5

Задание:

1. Поставить предварительный диагноз.
2. Определить дополнительные методы обследования.
3. Поставить окончательный диагноз.
4. Составить план лечения.

Приложение: фотографии лица, фотографии зубных рядов, ОПТГ.

Гр-н Д. прислал письменный запрос в медицинскую организацию на предоставление ему подлинной медицинской документации дочери П., 11 лет, в отношении которой осуществлялась первичная медико-санитарная помощь в учреждении за 1 год до подачи запроса, в том числе рентгеновских снимков. Как должна поступить медицинская организация?

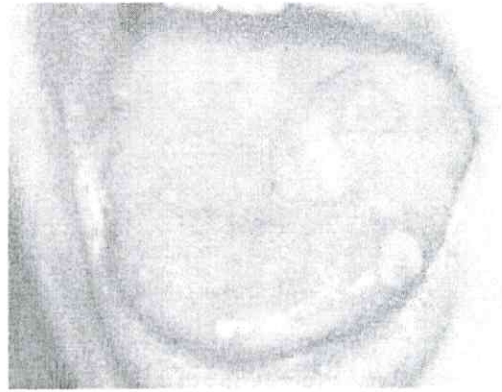
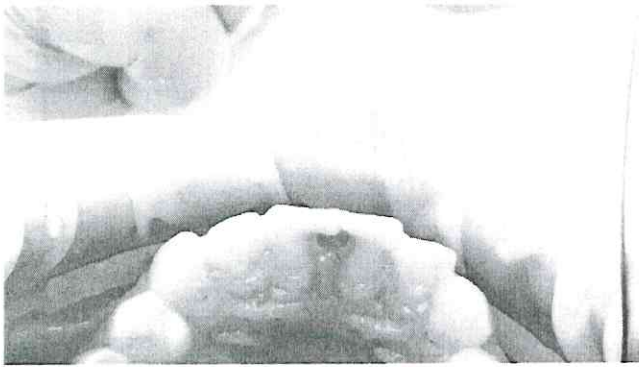
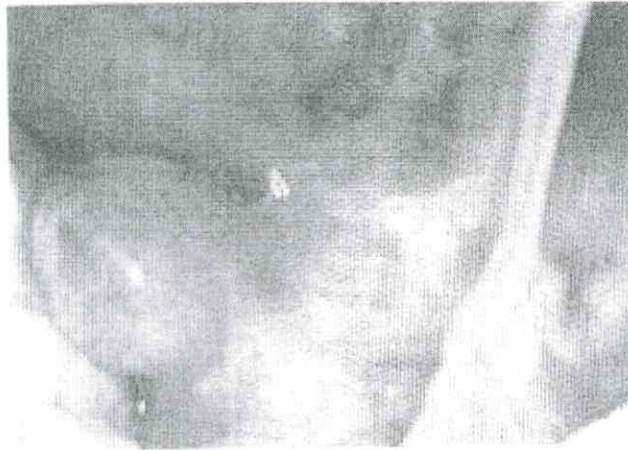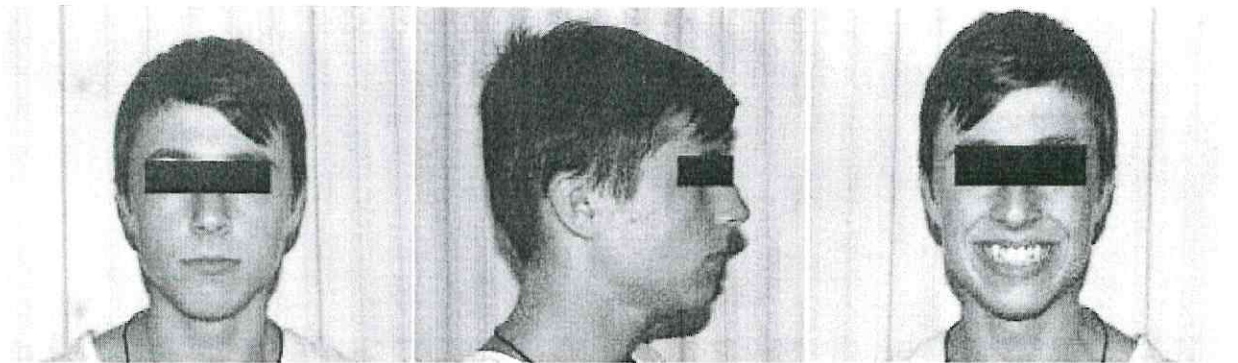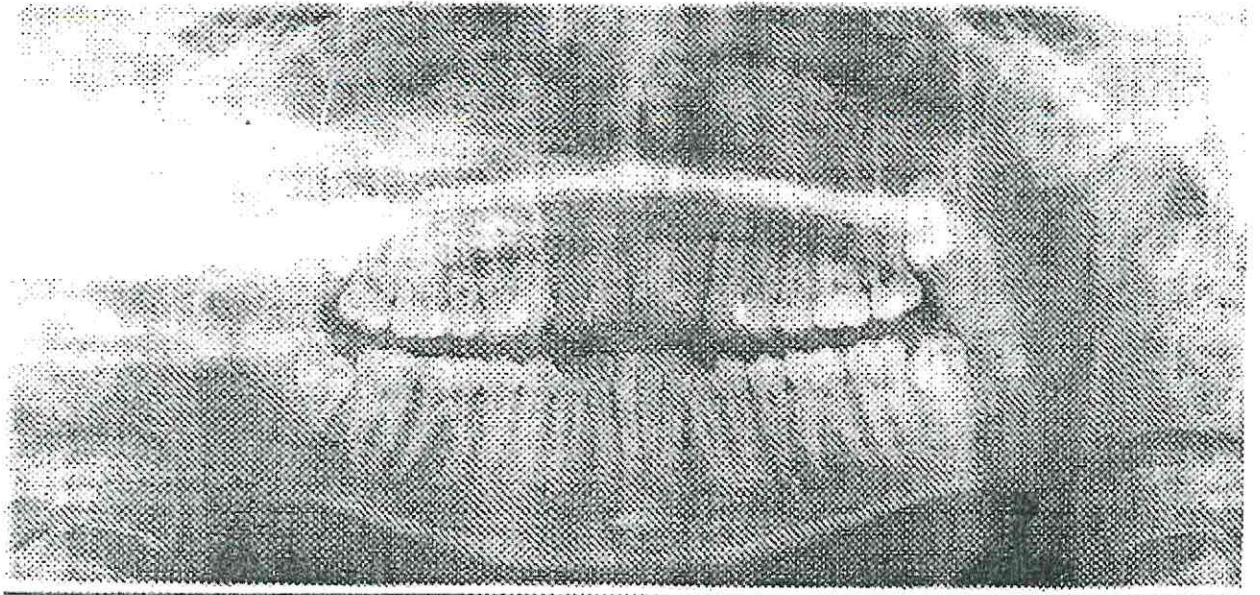


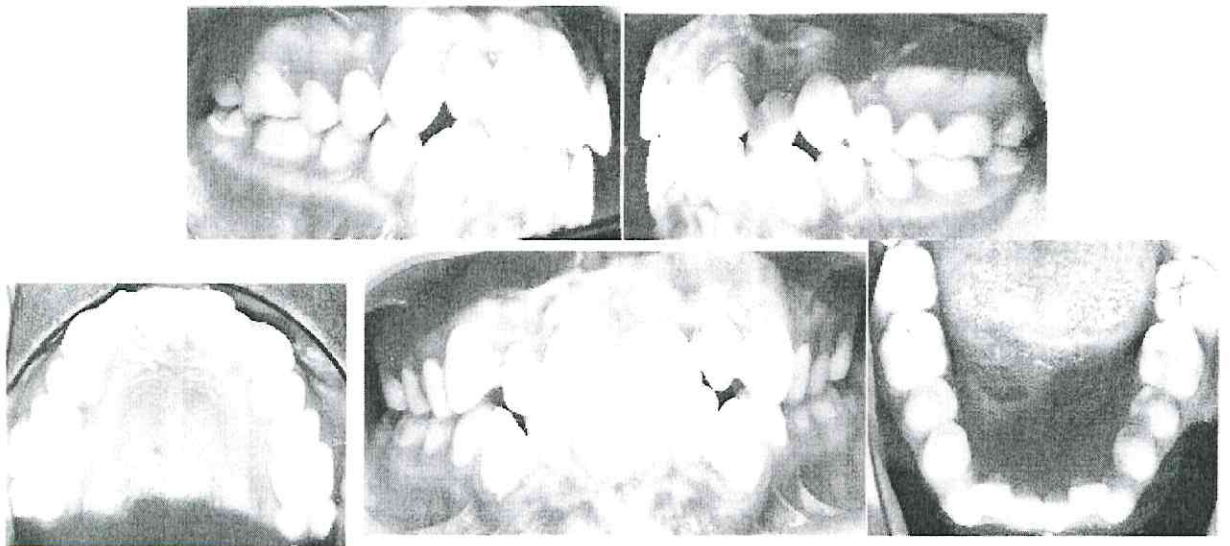
Figure 15.1



Пациент М., 15 лет



Пациент М., 15 лет



Пациент М., 15 лет

## СИТУАЦИОННАЯ ЗАДАЧА № 2

Пациентка Т., 14 лет, обратилась с жалобами на боли в области верхней челюсти и наличие образования на нёбе. Ранее ортодонтическое лечение не проводилось.

**Анамнез болезни:** 36 зуб 3 года назад лечили по поводу кариеса. Образование на нёбе со слов матери и ребенка появилось 2 месяца назад, росло медленно. Обратились в поликлинику по месту жительства, где был поставлен диагноз «палатинальный абсцесс» и под местной анестезией произведено вскрытие, получена кровь.

**Анамнез жизни:** Аллергическую реакцию на медицинские препараты отрицает.

**Объективно:** Конфигурация лица не нарушена. Губы сомкнуты полностью, правильно. Открывание рта полное, свободное, безболезненное. При пальпации и аускультации области височно-нижнечелюстных суставов хруст и щёлканье не выявлены. Поднижнечелюстные лимфоузлы пальпируются с обеих сторон: одиночные, до 5,0 мм в диаметре, мягко-эластической консистенции, безболезненные, легко смещаемые на край нижней челюсти. Слизистая оболочка десны и щёк влажная, бледно-розовая. Глубина преддверия полости рта 7,0 мм. В переднем отделе твёрдого неба имеется новообразование округлой формы, с плотно-эластической консистенции, с участками буро-синюшного цвета, при пальпации слабоболезненное. Размеры около 1,5 см в диаметре, возвышается над слизистой оболочкой на 0,5 см, поверхность бугристая, в центре имеется эрозия, основание соответствует диаметру новообразования. На момент осмотра не кровоточит.

Зубная формула:

17	16	15	14	13	12	11		21	22	23	24	25	26	27
47	46	45	44	43	42	41		31	32	33	34	35	36	37
														Pt

Мезиально-щечные бугры верхних первых постоянных моляров смыкаются с межбугорковой поперечной фиссурой одноименных антагонистов, глубина резцового перекрытия равна 1/2 высоты клинической коронки нижних резцов. Тесное положение резцов, 11,21 наклонены вестибулярно, тортопозиция 12;22. На 36 – обширная кариозная полость, заполненная остатками пищи и размягченным дентином. Полость зуба вскрыта, зондирование безболезненно, перкуссия безболезненна. ЭОД = 100.

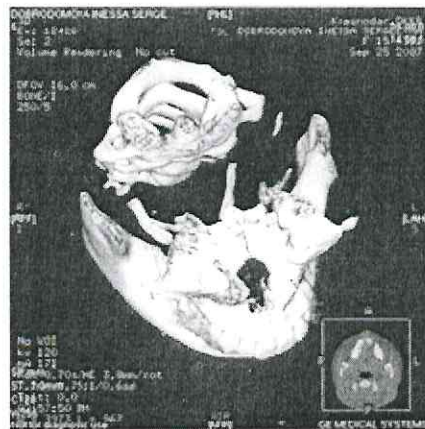
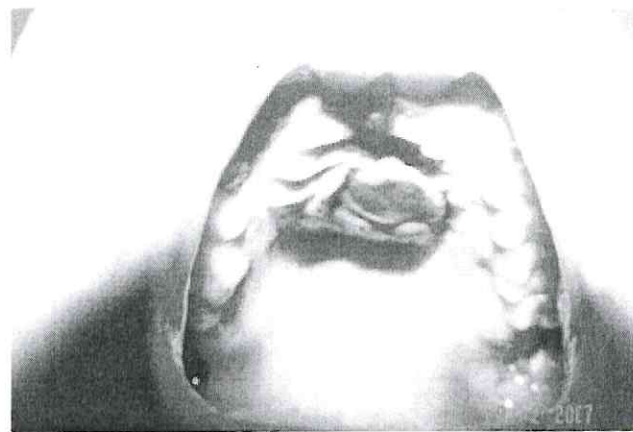
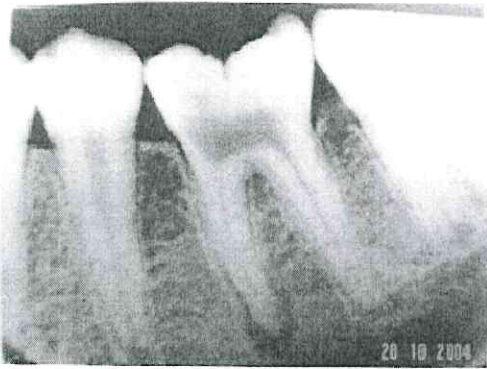
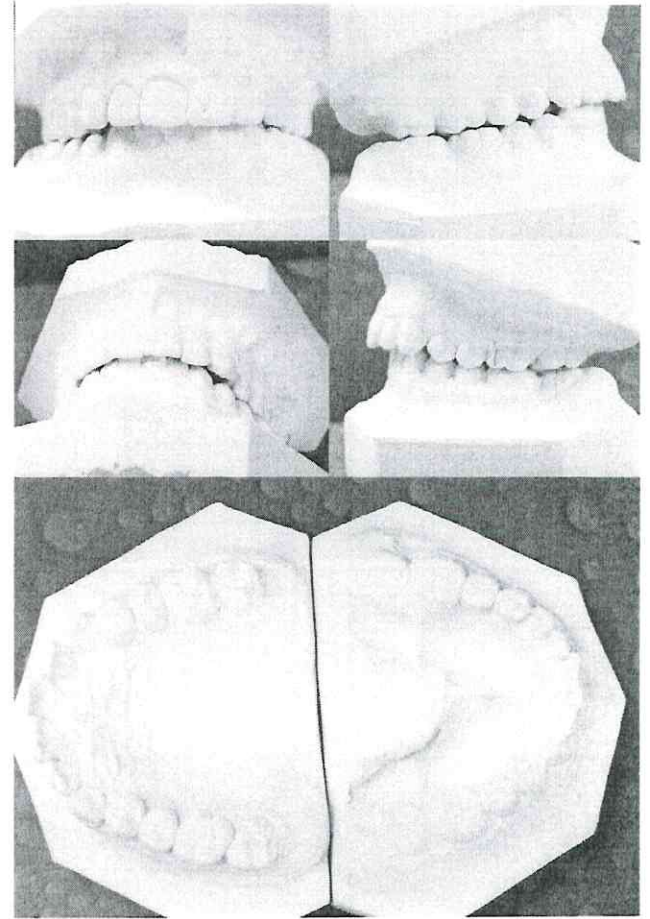
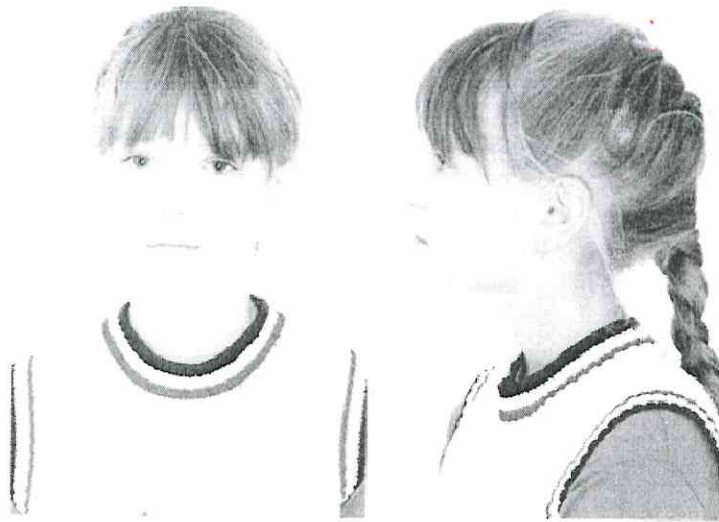
ГИ (по Федорову-Володкиной) = 2,3. 36 зуб изменен в цвете. На рентгенограмме: в области корней 36 имеются очаги разрежения костной ткани неправильной формы. На диагностических моделях челюстей по методу Пона определяется сужение зубных дуг в области премоляров – 2,0 мм. Соотношение ширины коронок резцов по методу Тона равно 1,42. По методу Коркхауза удлинение переднего отрезка верхней на 2,0 мм и укорочение нижней зубной дуги на 2,0 мм. По методу Шмутта линия RPT проходит дистальнее середины верхних клыков. Результаты рентгенпрофилометрии головы:  $\angle SNA = 85^\circ$ ,  $\angle N = 90^\circ$ ,  $\angle B = 24^\circ$ ,  $\angle T = 12^\circ$ .

Задание:

1. Поставить предварительный диагноз.
2. Определить дополнительные методы обследования.
3. Поставить окончательный диагноз.
4. Составить план лечения.

Приложение: фотографии лица, диагностические модели челюстей, КТ, рентгенограмма зуба 36.

У ребенка, отдыхающего с мамой в санатории, возникла острая зубная боль, и она привела его на прием в поликлинику к врачу-стоматологу. Врач отказал в бесплатном приеме и пояснил, что поскольку они проживают в другом регионе, то медицинская помощь без переоформления полиса может оказываться бесплатно только в экстренных случаях. Правомерны ли действия врача?



### СИТУАЦИОННАЯ ЗАДАЧА № 3

Больной Н., 40 лет, жалуется на боли в полости рта при приеме пищи, при разговоре, на периодическое появление эрозий, заживающих в течении 10-12 дней, наличие припухлости в области верхнего отдела шеи справа, на отсутствие боковых зубов на верхней и нижней челюстях, нарушение функции жевания, эстетический недостаток.

Заболел в 13 лет. Элементы появлялись 1 раз в 2 года. В последние 2-3 года они начали появляться чаще, примерно 1 раз в год. К врачам обращался. Полоскал полость рта отварами трав, что приводило к некоторому облегчению. Из общего лечения назначались противогрибковые препараты и антибиотики. Никакого улучшения от их применения не было. Последний год эрозии возникают практически постоянно. Припухлость в области верхнего отдела шеи появилась около 7 лет назад, отмечает постепенное увеличение ее в размерах. Зубы удалял в течении 15 лет по поводу осложнений кариеса. Последнее удаление зуба было 1 месяц назад. Общее состояние не страдает. Отмечает периодическую боль в эпигастрии, метеоризм, запоры.

Конфигурация лица не изменена. В области верхней трети шеи справа имеется припухлость, кожа над ней в цвете не изменена, в складку собирается. Пальпаторно определяется округло-овальной формы опухолевидное образование, особенно хорошо контурируемое при повороте головы влево, с четкими границами, расположенное впереди от кивательной мышцы размерами 7 x 3 см, эластической консистенции, безболезненное, несколько подвижное, с кожей не спаянное.

				I	I	I	I		I	I	I						
0	0	0	0									0	0	0	0	0	0
18	17	16	15	14	13	12	11		21	22	23	24	25	26	27	28	
48	47	46	45	44	43	42	41		31	32	33	34	35	36	37	38	
0	п	0	п										0	0	0	0	
				I	I	I	I		I	I	I	I					

Слизистая полости рта бледно-розового цвета, влажная, на зубах нижней челюсти обильные отложения мягкого зубного налета. Язык обложен, на кончике языка слева определяется эрозия округлой формы, размером 0,5 x 0,7 см, покрытая сероватым налетом, окруженная венчиком гиперемии, резко болезненная при пальпации. Региональные лимфатические узлы не увеличены.

Перкуссия зубов безболезненная. Соотношение альвеолярных отростков по типу прямого прикуса.

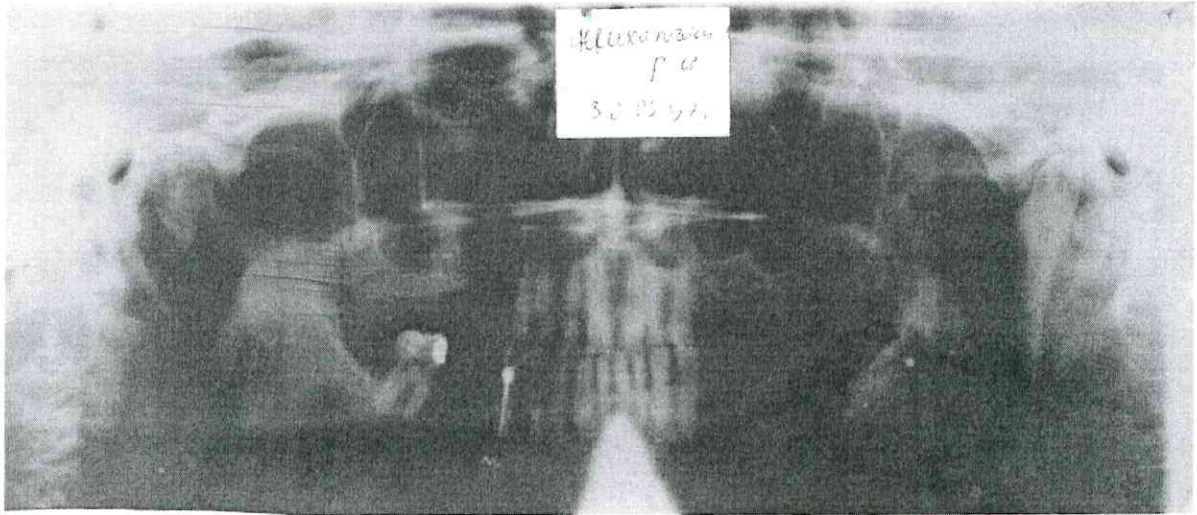
При цитологическом исследовании пунктата новообразования определяется оксифильная мелкозернистая масса с элементами многослойного плоского эпителия, значительным количеством лимфоцитов и кристаллами холестерина.

#### Задание:

1. Поставьте предварительный диагноз.
2. Определите дополнительные методы исследования.
3. Проведите дифференциальный диагноз и поставьте окончательный диагноз.
4. Наметьте план лечения и реабилитационные мероприятия.

Гр. М. потребовал от врача, когда тот совершал обход, предоставить ему информацию о результатах медицинского обследования. Врач отказал, сказав, что в его обязанности это не входит, да это и не нужно. Правомерны ли действия врача и какую информацию он обязан предоставить согласно закона?





ОТДЕЛ ПЕДИАТРИЧЕСКОЙ СТОМАТОЛОГИИ

Дата: \_\_\_\_\_ Фамилия, имя, отчество: \_\_\_\_\_

№ истории болезни: \_\_\_\_\_ Направление: \_\_\_\_\_

**ПАРОДОНТОГРАММА**  
(проф. Курляндский В.Ю.)

		(11.5)					(7.5)					(11.5)				
		0	0	0	0	0	0	0	0	0	0	0	0	0	0	0
Степень атрофии	более 7%	0,5	0,75	0,75	0,35	0,15	0,1	0,75	0,5	0,1	0,75	0,1	0,75	0,1	0,15	
	5 - 0,75%	1,0	1,5	1,5	0,9	0,9	0,75	0,5	0,5	0,5	0,75	0,9	0,9	1,5	1,5	
	7 - 0,5%	1,5	2,25	2,25	1,3	1,3	1,1	0,75	0,9	0,9	0,75	1,1	1,1	1,5	2,25	
	6 - 0,27%	2,0	3,0	3,0	1,75	1,75	1,1	1,0	1,0	1,0	1,0	1,5	1,5	1,75	3,0	
	N	8	7	6	5	4	3	2	1	1	2	3	4	5	6	
Степень атрофии	N	1,0	1,0	1,0	1,0	1,0	1,0	1,0	1,0	1,0	1,0	1,0	1,0	1,0	1,0	
	7 - 0,25%	1,5	2,25	2,25	1,3	1,3	1,1	0,75	0,9	0,9	0,75	1,1	1,1	1,5	2,25	
	5 - 0,5%	2,0	3,0	3,0	1,75	1,75	1,1	1,0	1,0	1,0	1,0	1,5	1,5	1,75	3,0	
	6 - 0,27%	2,5	3,75	3,75	2,25	2,25	1,1	1,0	1,0	1,0	1,0	1,5	1,5	1,75	3,0	
	более 7%	3,0	4,5	4,5	2,75	2,75	1,1	1,0	1,0	1,0	1,0	1,5	1,5	1,75	3,0	

Зуд, болезненность

История лечения

10	17	16	15	14	13	12	11	21	22	23	24	25	26
30	47	46	45	44	43	42	41	31	32	33	34	35	36

Осадок: \_\_\_\_\_

Микроскопия осадка

1. В поле зрения клетки: 1-2 клетки

Пластины: \_\_\_\_\_

Целиформы: \_\_\_\_\_

2. Бактерии: 1-2 группы

3. Эритроциты: 1-2 клетки

4. Дрожжи: \_\_\_\_\_

5. Грибы: \_\_\_\_\_

6. Прочие микроорганизмы: \_\_\_\_\_

7. Слизь: \_\_\_\_\_

8. Бактерии: \_\_\_\_\_

Анализ производят \_\_\_\_\_

г. \_\_\_\_\_ 19 \_\_\_\_ г.

РФ Министерство здравоохранения  
Утверждено Министерством здравоохранения РФ 16.VI 1954 г.

Исследование мочи № 3

Ир Муравьевская В.И.

В учреждение Стажирский КВМ

Корпус, отделение \_\_\_\_\_ для врача \_\_\_\_\_

Доставляемое количество \_\_\_\_\_

Цвет белый реакция кислая

Содержит: \_\_\_\_\_ Прозрачность хорошая

Белок нет

Альбумин \_\_\_\_\_

Сахар \_\_\_\_\_

Аминокислоты \_\_\_\_\_

Желчные пигменты \_\_\_\_\_

Уробилин \_\_\_\_\_

Индикан \_\_\_\_\_

Диагностический диагноз \_\_\_\_\_

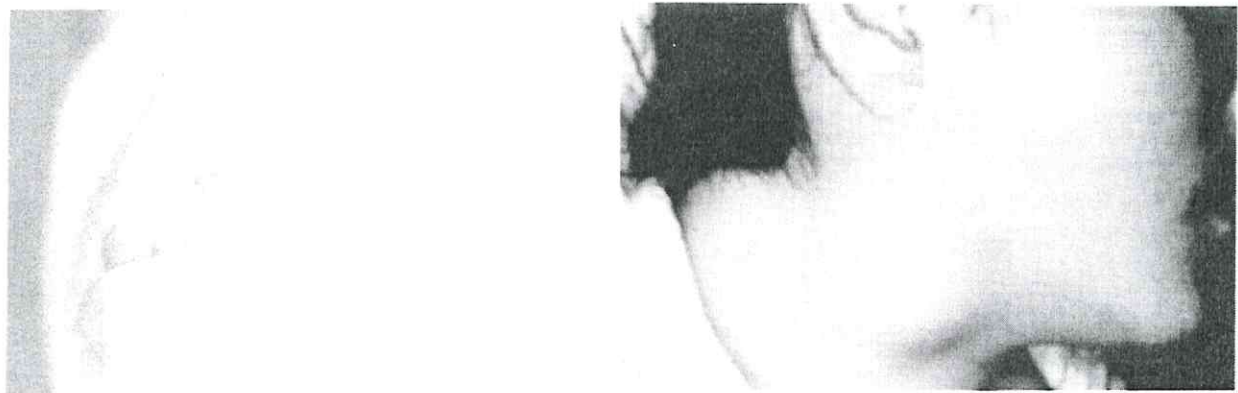
Случайное примесь \_\_\_\_\_

РСФСР  
Министерство здравоохранения Российской Федерации  
Краснодарский городской санитарно-эпидемиологический диспансер

ОТДЕЛЕНИЕ РЕАБИЛИТАЦИИ И ПРОФИЛАКТИКИ

4.04.2000 г. 8.05

Цели патологического исследования:  
В поле зрения - клетки, бактерии, эритроциты, лейкоциты в разной стадии кератизации, нейтрофильные лейкоциты. Преобладающие бактерии и другие микроорганизмы из другой микрофлоры.



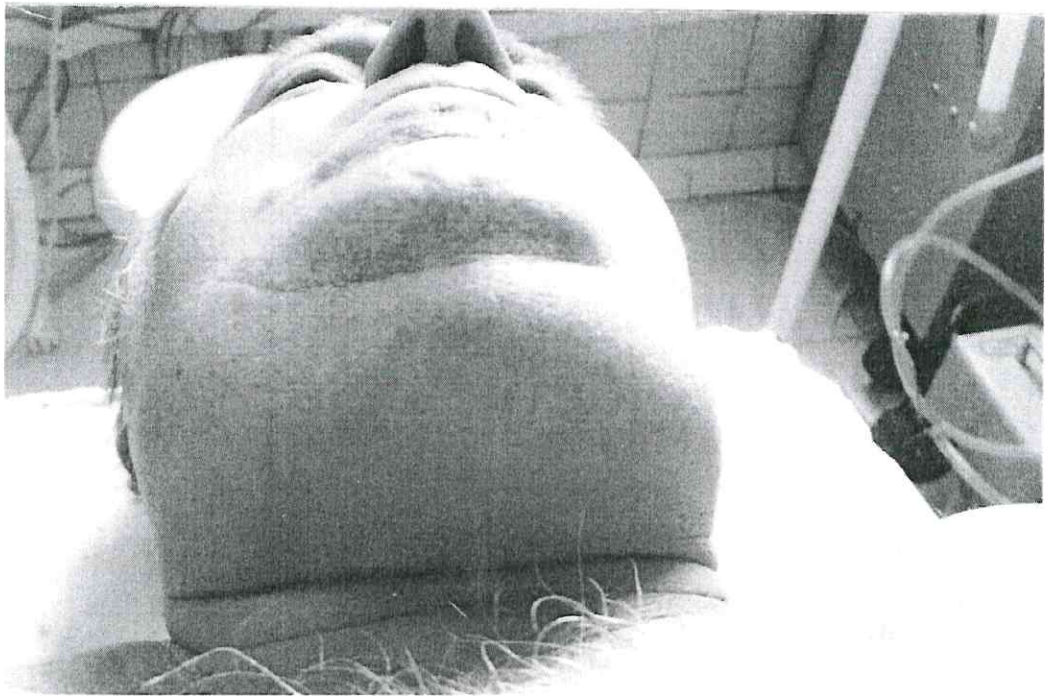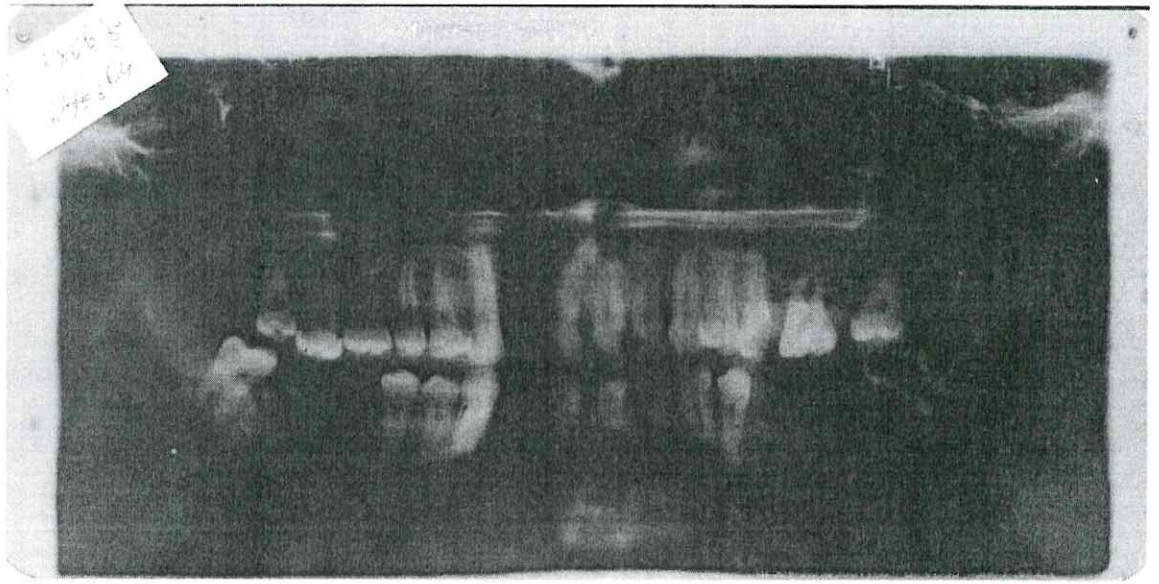
### СИТУАЦИОННАЯ ЗАДАЧА № 4

Больной О., 60 лет, обратился с жалобами на боль и припухлость в поднижнечелюстных и подподбородочной областях, повышенную температуру тела, слабость, утомляемость, снижение аппетита, нарушение сна, отсутствие боковых зубов на нижней челюсти, нарушение функции жевания.

Данные анамнеза свидетельствуют, что неделю назад появились боли постоянного характера в 38 зубе, усиливающиеся при накусывании на этот зуб. На следующие сутки появилась припухлость и боли в поднижнечелюстной области слева, которые постепенно усиливались. Боль и припухлость за последние сутки распространились в подподбородочную и поднижнечелюстную область противоположной стороны, резко ухудшилось общее состояние больного: появились озноб, слабость, утомляемость, повысилась температура до 39,0 С.

Из анамнеза также установлено, что на протяжении последних шести лет пациента беспокоят жалобы на кровоточивость дёсен, возникающую вначале при чистке зубов, в





## СИТУАЦИОННАЯ ЗАДАЧА № 5

В клинику обратилась пациентка Ф., 40 лет, с жалобами на сильные боли в области верхней челюсти слева, припухлость мягких тканей лица слева, заложенность правой половины носа, головную боль, общую слабость, недомогание, подъем температуры тела до 40 °С, ознобы.

Кроме того, жалобы на подвижность мостовидного протеза во фронтальном отделе нижней челюсти и потерю боковых зубов на нижней челюсти.

Из анамнеза установлено, что 6 дней назад появились боли в области 26;25 зубов постоянного характера, усиливающиеся при жевании. Затем появилась припухлость мягких тканей верхней челюсти справа. Интенсивность боли и припухлость ежедневно усиливались, за врачебной помощью не обращалась.

При объективном обследовании: общее состояние больной средней тяжести, кожный покров бледный, АД 95/60 мм рт. ст., пульс 110 уд. в мин., слабого наполнения. Местно: определяется асимметрия лица за счет припухлости мягких тканей подглазничной, щечной областей, верхнего и нижнего век слева. При пальпации в подглазничной области слева определяется плотный, резко болезненный инфильтрат. Кожа над инфильтратом напряжена, гиперемирована, в складку не собирается, лоснится. Отечность верхнего и нижнего век слева. Заложенность и гнойные выделения из левой половины носа. В

Формат файла: docx

Формат файла: docx

Имя файла: 2020-08-19\_10:10:10.docx

Имя файла: docx

Имя файла: docx

Имя файла: docx

### ПАРОДОНТОГРАММА (проф. Курляндский В.Ю.)

(11.5)					(7.5)						(11.5)					
8	7	6	5	4	3	2	1	1	2	3	4	5	6			
1	2	3	4	5	6	7	8	9	10	11	12	13	14			
15	16	17	18	19	20	21	22	23	24	25	26	27	28			
29	30	31	32	33	34	35	36	37	38	39	40	41	42			

(11.5)

(7.5)

(11.5)

Имя файла: docx

Имя файла: docx

Имя файла: docx

Имя файла: docx

полости рта имеется отечность окологлазничных мягких тканей с небной и вестибулярной сторон альвеолярного отростка верхней челюсти слева в области премоляров и моляров. При пальпации определяется плотный, резко болезненный «муфтообразный» инфильтрат с вестибулярной и небной сторон в области премоляров и моляров, подвижность этих зубов, выделение гноя из пародонтальных карманов. Перкуссия указанных зубов резко болезненная, 26;25 зубы имеют глубокие кариозные полости, выполненные размягченным дентином, зондирование устья корневых каналов безболезненное. На жевательной поверхности 27 зуба также имеется глубокая кариозная полость, заполненная размягченным дентином, полость зуба вскрыта, зондирование входа в полость зуба резко болезненно, сопровождается кровоточивостью, термопроба резко положительная, перкуссия безболезненная. Искусственная коронка на 42 зубе короткая, не достигает до десны на 1 мм. Мостовидный протез на нижней челюсти - подвижен, перкуссия 31;42 зубов слабо положительная.

				К	Л	Л	К	Л							Pt	Pt	C		
18	17	16	15	14	13	12	11		21	22	23	24	25	26	27	28			
48	47	46	45	44	43	42	41		31	32	33	34	35	36	37	38			
								К	Л	К			0	0	0	0			
								I											

**Задание:**

Поставьте предварительный диагноз.

Определите дополнительные методы исследования.

Проведите дифференциальный диагноз и поставьте окончательный диагноз.

Наметьте план лечения и реабилитационные мероприятия.

Пришедший на первичный прием в поликлинику пациент достал камеру и стал снимать происходящее. Врач потребовал прекратить съемку. Правомерны ли требования врача?

The collage contains the following elements:

- Top Left:** A dark, octagonal-shaped photograph of a patient's face, showing the mouth and teeth.
- Top Center:** A referral form titled "НАПРАВЛЕНИЕ" (Referral) from the Kuban State Medical University. It includes fields for patient name, age, sex, and a list of symptoms. The symptoms listed are: 1. Pain in the lower jaw, 2. Swelling, 3. Difficulty swallowing, 4. Difficulty speaking, 5. Difficulty breathing, 6. Difficulty hearing, 7. Difficulty seeing, 8. Difficulty smelling, 9. Difficulty tasting, 10. Difficulty feeling touch, 11. Difficulty feeling temperature, 12. Difficulty feeling pain, 13. Difficulty feeling pressure, 14. Difficulty feeling vibration, 15. Difficulty feeling movement, 16. Difficulty feeling position, 17. Difficulty feeling direction, 18. Difficulty feeling distance, 19. Difficulty feeling time, 20. Difficulty feeling space.
- Top Right:** A dental X-ray showing the lower jaw teeth and the area of the mandible.
- Bottom:** A large, clear photograph of a patient's face, showing the eyes, nose, and mouth.

